



Sociedad Española
de Reumatología -
Colegio Mexicano
de Reumatología

Reumatología Clínica

www.reumatologiaclinica.org



Reumatología Clínica en imágenes

Single-photon emission computed tomography en el diagnóstico de un caso de enfermedad de Forestier



Single-photon emission computed tomography in the diagnosis of a case of Forestier's disease

María Isabel Morales Lozano^{a,*}, Enrique Ornilla^b, Lidia Sancho^a y Edgar Fernando Guillén^a

^a Servicio de Reumatología, Clínica Universidad de Navarra, Pamplona, Navarra, España

^b Servicio de Medicina Nuclear, Clínica Universidad de Navarra, Pamplona, Navarra, España

INFORMACIÓN DEL ARTÍCULO

Historia del artículo:

Recibido el 27 de enero de 2017

Aceptado el 24 de marzo de 2017

On-line el 19 de mayo de 2017

Varón de 62 años con dolor lumbar de larga evolución, de ritmo inflamatorio/mixto que presentó empeoramiento progresivo. Refiere además dolor en caderas, rodillas, pies, sin otros signos/síntomas de osteoartritis.

A la exploración física el paciente presentó una limitación al movimiento en todos los ejes y un test de Schöber de 3 cm.

En nuestro centro se realizan radiografías de columna cervical, dorsal, lumbar y pélvica que muestran una calcificación del ligamento vertebral común anterior con conservación de los espacios discales (figs. 1 y 2).

Ante dichos hallazgos es remitido a medicina nuclear para la realización de una gammagrafía ósea con el fin de descartar diversas causas de osteoartritis, entre ellas, la enfermedad de Forestier.

La enfermedad de Forestier se encuentra relacionada con un crecimiento óseo anormal¹⁻³. La manifestación principal de la enfermedad es la calcificación de los ligamentos longitudinales espinales, involucrando al menos a 4 vértebras contiguas. Otros criterios son la preservación de los espacios discales intervertebrales y la ausencia de cambios inflamatorios en articulaciones interapofisarias o sacroilíacas⁴⁻⁶.

En las imágenes de gammagrafía ósea no se evidenció captación patológica articular (fig. 3). Posteriormente se adquirieron imágenes tomográficas multimodales SPECT/CT (figs. 4 y 5), que se utilizaron tanto para un análisis visual cualitativo de la articulación sacroilíaca, como para un análisis cuantitativo que

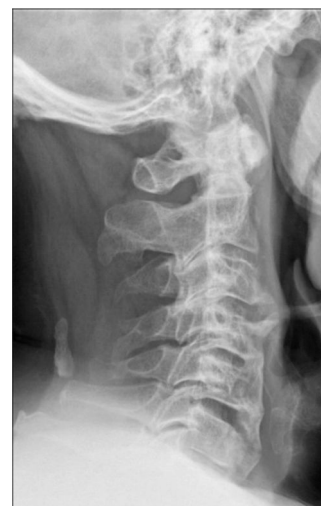

Figura 1. Radiografía cervical: la altura de los cuerpos vertebrales está conservada. Calcificación proyectada sobre partes blandas en la porción dorsal en el ligamento occipitovertebral.

permitió la obtención de los índices sacroilíaca-promontorio. En el análisis visual se objetivó calcificación del ligamento vertebral común anterior y ausencia de captación sacroilíaca. Con dicha información y unos índices sacroilíaca-promontorios inferiores al nivel de corte para el diagnóstico de sacroileitis se excluyó el diagnóstico de espondilitis anquilosante, apoyando el diagnóstico de enfermedad de Forestier.

* Autor para correspondencia.

Correo electrónico: mmlozano@unav.es (M.I. Morales Lozano).

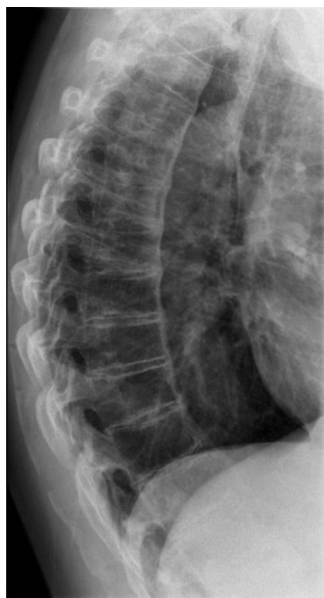

Figura 2. Radiografía columna dorsal: calcificación del ligamento vertebral común anterior.

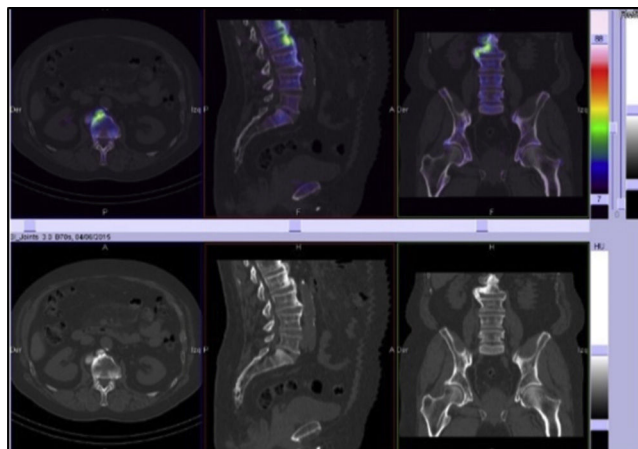


Figura 5. SPECT/CT: calcificación del ligamento vertebral común anterior y preservación de los espacios discales intervertebrales.

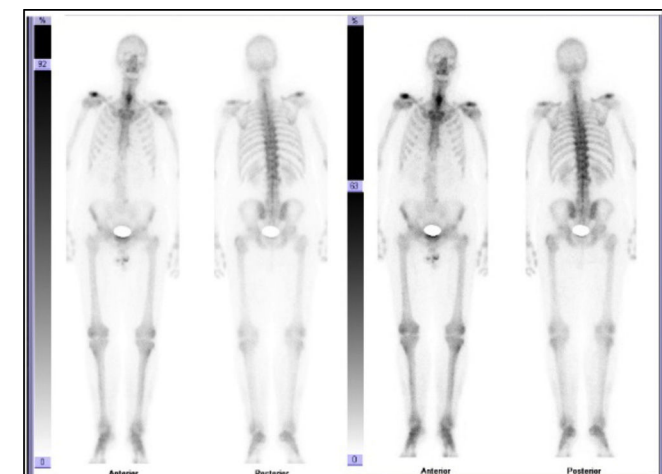


Figura 3. Gammagrafía ósea con patrón normal de captación en el esqueleto cervicodorsal y captación discreta en el lado derecho del raquis lumbar.

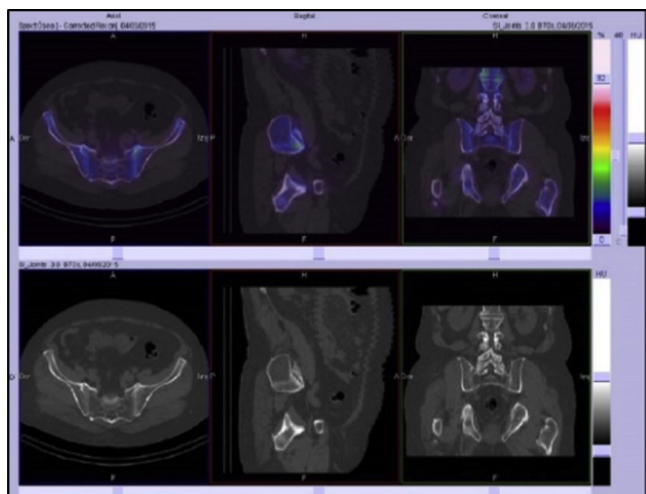


Figura 4. Cortes axial, sagital y coronal de SPECT/CT con baja captación del radiofármaco en articulaciones sacroilíacas. Valores de los índices sacroilíaca/promontorio inferiores al nivel de corte establecido para el diagnóstico de sacroileítis^{7,8}.

Responsabilidades éticas

Protección de personas y animales. Los autores declaran que para esta investigación no se han realizado experimentos en seres humanos ni en animales.

Confidencialidad de los datos. Los autores declaran que han seguido los protocolos de su centro de trabajo sobre la publicación de datos de pacientes.

Derecho a la privacidad y consentimiento informado. Los autores declaran que en este artículo no aparecen datos de pacientes.

Conflicto de intereses

Los autores declaran no tener ningún conflicto de intereses.

Bibliografía

- Hannallah D, White AP, Goldberg G, Albert TJ. Diffuse idiopathic skeletal hyperostosis. *Oper Tech Orthop.* 2007;17:174–7.
- Jensen J, ur Rehman H. Diffuse idiopathic skeletal hyperostosis. *J Gen Intern Med.* 2013;8:31–2.
- Nascimento F, Maranha L, Oliver R, Mello H, Demartini Z, Koppe G, et al. Diffuse idiopathic skeletal hyperostosis: A review. *Surg Neurol Int.* 2014;5 Suppl 3:S122–5.
- Resnick D, Niwayama G. Radiographic and pathologic features of spinal involvement in diffuse idiopathic skeletal hyperostosis (DISH). *Radiology.* 1976;119:559–68.
- Utsinger PD. Diffuse idiopathic skeletal hyperostosis. *Clin Rheum Dis.* 1985;11:325–51.
- Forestier J, Rotes-Querol J. Senile ankylosing hyperostosis of the spine. *Ann Rheum Dis.* 1950;9:321–30.
- Rodríguez LS, Ornila E, Prieto E, Ribelles M, Garcia-Velloso M, Richter J. Quantitative bone SPECT/CT versus MRI in the early diagnosis of axial spondyloarthritis. *JNM.* 2013;54 Suppl 2:1974.
- Sancho L, Ornila E, Prieto E, Ribelles M, Garcia-Velloso M, Caicedo C, et al. Diagnostic value of quantitative SPECT/CT versus MRI for the assessment of sacroiliitis in early axial spondyloarthritis. *Eur J Nucl Med Mol Imaging.* 2013;40 Suppl 2:S242–3.