




Sociedad Española  
de Reumatología -  
Colegio Mexicano  
de Reumatología

# Reumatología Clínica

www.reumatologiaclinica.org



Reumatología Clínica en imágenes

## Edema subcutáneo en dermatomiositis juvenil<sup>☆</sup>

### Subcutaneous edema in juvenile dermatomyositis

Alfonso Ragnar Torres Jiménez<sup>a,\*</sup>, Eunice Solís-Vallejo<sup>a</sup>, Adriana Ivonne Céspedes-Cruz<sup>a</sup>  
y Magdalena Sánchez-Uribe<sup>b</sup>

<sup>a</sup> Reumatología Pediátrica, Hospital General, Centro Médico Nacional La Raza, IMSS, Ciudad de México, México

<sup>b</sup> Anatomía Patológica, Hospital de Especialidades, Centro Médico Nacional La Raza, IMSS, Ciudad de México, México



#### INFORMACIÓN DEL ARTÍCULO

##### Historia del artículo:

Recibido el 12 de abril de 2017

Aceptado el 5 de junio de 2017

On-line el 11 de julio de 2017

Paciente mujer de 13 años de edad, con cuadro de 15 días de evolución, con incapacidad para levantarse y subir escaleras, que presenta mialgias, disfgia a sólidos, edema de cara y brazos. El examen físico muestra debilidad por escala de Daniels, cervical 2/5, cintura escapular 3/5, cintura pélvica 2/5, macroglosia, con edema en cara y extremidades (fig. 1). La creatinfosfocinasa sérica era de 600 U/L (normal 38-174 U/L), deshidrogenasa láctica de 1.278 U/L (normal 120-300 U/L), ANA negativo, AST 88 U/L normal (10-35 U/L), ALT 31 U/L (normal 7-35 U/L), albúmina de 4,2 g/dL (normal 3,4-4,8 g/dL) y examen de orina normal. Biopsia muscular compatible con miositis (fig. 2). Electromiografía con patrón miopático. Serie esofagogastroduodenal con mecánica de la deglución alterada. Diagnóstico final de dermatomiositis juvenil (DMJ). Se inicia tratamiento con 5 pulsos de metilprednisolona (30 mg/kg/día), posteriormente con 1 mg/kg/día de prednisona, inmunoglobulina IV (2 g/kg/dosis total) y 11 dosis de ciclofosfamida mensual (1 g/m<sup>2</sup> sc), descenso gradual de prednisona hasta 5 mg/día. Al suspender la ciclofosfamida se inicia metotrexato (15 mg semanales), ácido fólico y cloroquina. Estuvo con seguimiento por 3 años sin presentar nuevas recaídas.

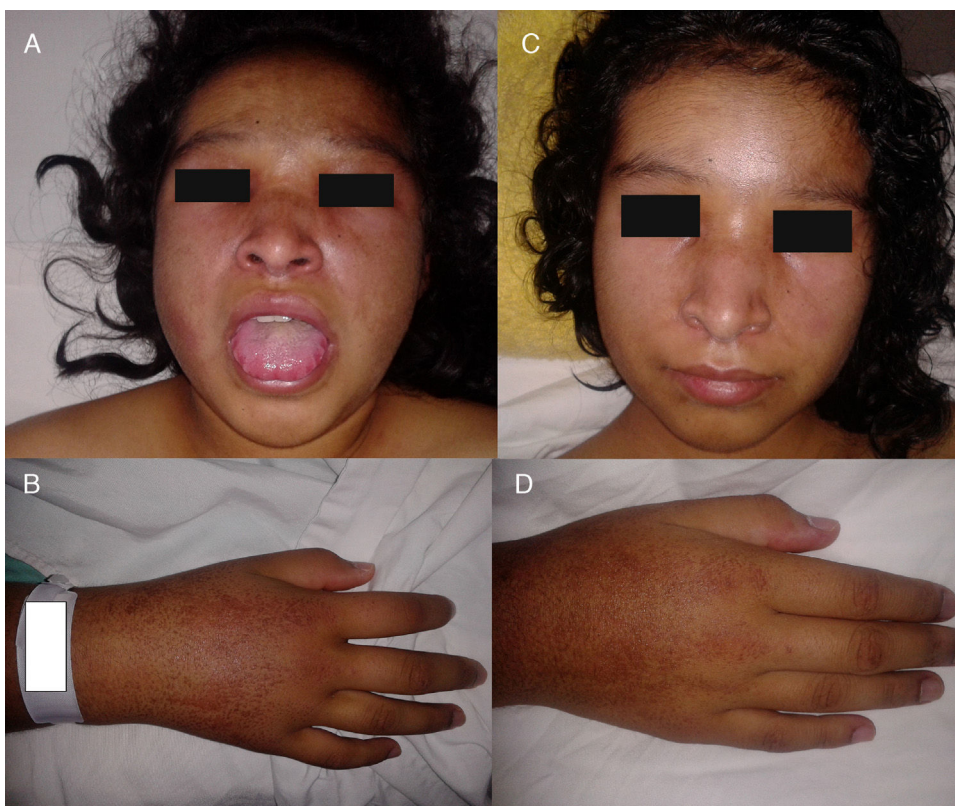
La DMJ es una enfermedad inflamatoria sistémica generalizada asociada con cambios patognomónicos de la piel. El edema subcutáneo como presentación de la DMJ ha sido reportado en raras ocasiones e implica un curso agresivo de la enfermedad. La permeabilidad vascular excesiva en el músculo y el tejido subcutáneo como resultado del depósito de complejos inmunes, la activación del complemento y el daño del endotelio vascular que lleva a microinfartos musculares pueden contribuir a la presencia de edema<sup>1-3</sup>. Los casos de DMJ severos se asocian a la presencia temprana de edema subcutáneo en extremidades, relacionado con vasculopatía inflamatoria con estrechamiento u oclusión completa de la luz de las arterias medianas y pequeñas<sup>3</sup>. La ausencia de síndrome nefrótico, falla cardíaca, hipotiroidismo, enfermedad hepática y malignidad señala fuertemente que el edema está relacionado con la DMJ. Revisando los casos de DMJ asociados a edema generalizado se encontraron 19 casos, y se asoció con la presencia de debilidad muscular severa, úlceras gastrointestinales o cutáneas y pobre respuesta a esteroides<sup>2,4</sup>.

En la DMJ, el edema subcutáneo es un indicador de enfermedad severa, por lo que su presencia debe guiar a una terapia más intensiva para lograr el control rápido y adecuado de la enfermedad.

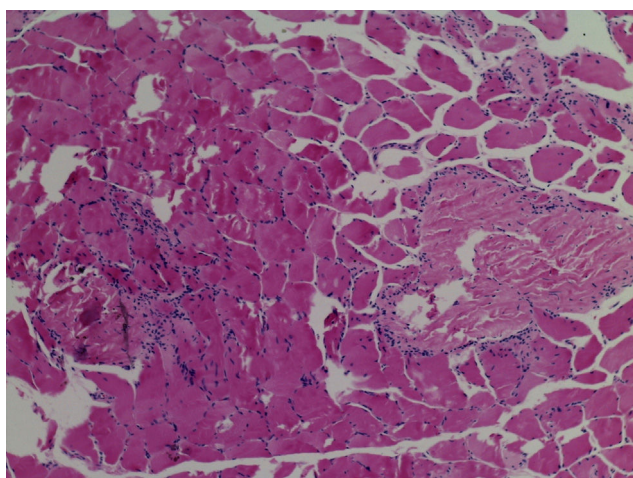
<sup>☆</sup> La persona que escribió el manuscrito es Alfonso Ragnar Torres Jiménez.

\* Autor para correspondencia.

Correo electrónico: dr-poncho@hotmail.com (A.R. Torres Jiménez).



**Figura 1.** a) Edema facial y macroglosia. B) Edema de mano. C, D) Edema facial y de mano, 15 días después del inicio de tratamiento.



**Figura 2.** Biopsia de músculo que muestra infiltrado linfocitario endomisial y necrosis de miocitos.

### Responsabilidades éticas

**Protección de personas y animales.** Los autores declaran que los procedimientos seguidos se conformaron a las normas éticas del

comité de experimentación humana responsable y de acuerdo con la Asociación Médica Mundial y la Declaración de Helsinki.

**Confidencialidad de los datos.** Los autores declaran que han seguido los protocolos de su centro de trabajo sobre la publicación de datos de pacientes.

**Derecho a la privacidad y consentimiento informado.** Los autores han obtenido el consentimiento informado de los pacientes o sujetos referidos en el artículo. Este documento obra en poder del autor de correspondencia.

### Conflicto de intereses

Los autores declaran no tener ningún conflicto de intereses.

### Bibliografía

1. Tu J, McLean-Tooke A, Junckerstorff R. Increasing recognition of dermatomyositis with subcutaneous edema - Is this a poorer prognostic marker? *Dermatol Online J.* 2014;15:20–1244.
2. Karabiber H, Aslan M, Alkan A, Yakinci C. A rare complication of generalized edema in juvenile dermatomyositis: A report of one case. *Brain Dev.* 2004;26:269–72.
3. Gitiaux C, De Antonio M, Aouizerate J, Gherardi RK, Guilbert T, Barnerias C, et al. Vasculopathy-related clinical and pathological features are associated with severe juvenile dermatomyositis. *Rheumatology (Oxford).* 2016;55:470–9.
4. Mitchell JP, Dennis GJ, Rider LG. Juvenile dermatomyositis presenting with anasarca: A possible indicator of severe disease activity. *J Pediatr.* 2001;138:942–5.