




Sociedad Española
de Reumatología -
Colegio Mexicano
de Reumatología

Reumatología Clínica

www.reumatologiaclinica.org



Reumatología Clínica en imágenes

Doble costilla cervical: a propósito de un caso

Double cervical rib: A case report

Nahia Plaza Aulestia*, Sergio Rodríguez Montero y María Luisa Velloso Feijoo

Servicio de Reumatología, Hospital Universitario Virgen de Valme, Sevilla, España



INFORMACIÓN DEL ARTÍCULO

Historia del artículo:

Recibido el 26 de junio de 2017

Aceptado el 27 de junio de 2017

On-line el 31 de julio de 2017

Presentación del caso

Varón de 39 años, con diagnóstico reciente de psoriasis con respuesta incompleta al tratamiento indicado (metotrexato 15 mg sc semanal), presenta dolor en carpos, rodillas y pies junto a rigidez matutina de media hora de duración y parestesias en manos, de predominio nocturno, de 2-3 meses de evolución. Además, refiere dolor cervical con limitación para la movilidad de un mes de evolución.

En la exploración articular destaca sinovitis 1.^a MCF izda., 2.^a-4.^a IFP izda., 2.^a-3.^a MCF dcha. y 2.^a-4.^a IFP dcha. Dolor sin tumefacción 2.^a-4.^a MTF izda. Caderas, rodillas y hombros dolorosos, sin limitación funcional y maniobras de apertura y cierre de SI positivas. Analíticamente, presenta reactantes de fase aguda ligeramente aumentados (PCR 17,9 y VSG 18), sin otros hallazgos patológicos, y FR, ANA y ANCA negativos.

En la radiografía simple cervical (fig. 1) realizada al ingreso se observa una costilla cervical proximal que se origina en el cuerpo vertebral C3 dirigiéndose hacia caudal y que se articula con otra costilla supernumeraria distal, con trayectoria ascendente que parte desde el cuerpo vertebral C7.

Discusión

Las costillas cervicales son prolongaciones de la apófisis transversa de la séptima vértebra cervical más allá de la apófisis transversa de la primera costilla torácica. Su incidencia es diferente en los distintos países^{1,2-7}, aunque se estima que ronda entre el 0,2 y el 8%, y es más frecuente en las mujeres^{3,5,7}. Pueden ser unilaterales o bilaterales (estas últimas 50-80%), con pobre

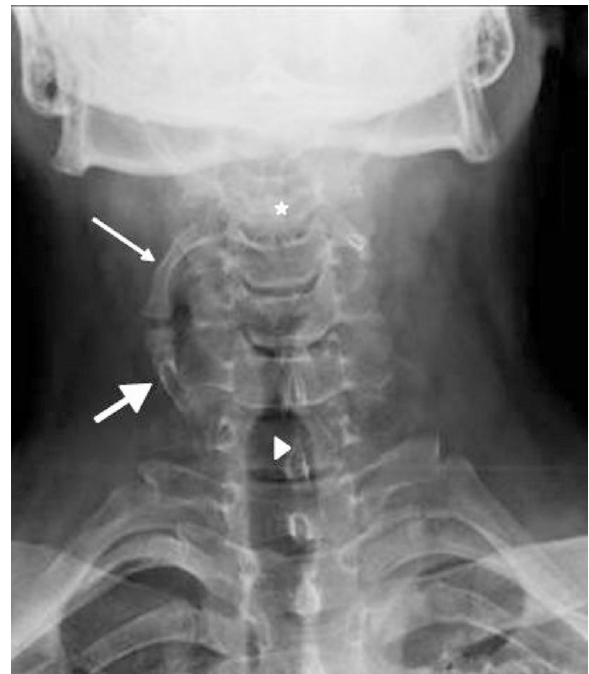


Figura 1. Costilla cervical proximal (flecha fina) que se origina en el cuerpo vertebral C3 (estrella) dirigiéndose hacia caudal y se articula con otra costilla supernumeraria distal (flecha gruesa) con trayectoria ascendente, que parte desde el cuerpo vertebral C7 (punta de flecha).

predominio derecho cuando son unilaterales^{2,8}. En el 90% de los casos suelen ser asintomáticas^{3,6-8} y suelen diagnosticarse casualmente al realizar una radiografía simple de tórax o columna cervical por otro motivo. El tratamiento suele ser conservador con rehabilitación, excepto cuando producen síntomas por compresión

* Autor para correspondencia.
Correo electrónico: nahia.ondarru@hotmail.com (N. Plaza Aulestia).

nerviosa (plexo braquial) o vascular (arteria subclavia)^{5–7}, cuando se opta por la opción quirúrgica⁴.

Responsabilidades éticas

Protección de personas y animales. Los autores declaran que para esta investigación no se han realizado experimentos en seres humanos ni en animales.

Confidencialidad de los datos. Los autores declaran que han seguido los protocolos de su centro de trabajo sobre la publicación de datos de pacientes.

Derecho a la privacidad y consentimiento informado. Los autores declaran que en este artículo no aparecen datos de pacientes.

Conflicto de intereses

Los autores refieren no tener ningún conflicto de intereses a la hora de realizar este trabajo.

Bibliografía

1. Bots J, Wijnaendts L, Denle S, Van Dongen S, Heikinheimo K, Galis F. Analysis of cervical ribs in a series of human fetuses. *J Anat.* 2011;219:403–9.
2. Hershkovitz R. Prenatal diagnosis of isolated abnormal number of ribs. *Ultrasound Obstet Gynecol.* 2008;32:506–9.
3. Viertel VG, Intrapromkul J, Maluf F, Patel NV, Alluwaimi F, Walden MJ, et al. Cervical ribs: A common variant overlooked in CT imaging. *AJNR Am J Neuroradiol.* 2012;33:2191–4.
4. Povlsen B, Hansson T, Povlsen SD. Treatment for thoracic outlet syndrome. *Cochrane Database Syst Rev.* 2010. CD007218.
5. Ballesteros Lara T, Martines Montes MA, Delgado Sala A. Costilla cervical en el diagnóstico diferencial de una masa supraclavicular. *Rev Pediatr Aten Primaria.* 2014;16:45–8.
6. Glass R, Norton K, Mitre S, Kang E. Pediatric ribs: A spectrum of abnormalities. *RadioGraphics.* 2002;22:87–104.
7. Brewin J, Hill M, Ellis H. The prevalence of cervical ribs in a London population. *Clin Anat.* 2009;22:331–6.
8. Spadlinski L, Cecot T, Majos A, Stefányk L, Pietruszewska W, Wysiadecki G, et al. The epidemiological, morphological and clinical aspects of the cervical ribs in humans. *BoiMed Research International.* 2016;2016:1–7.