



Sociedad Española
de Reumatología -
Colegio Mexicano
de Reumatología

Reumatología Clínica

www.reumatologiaclinica.org



Caso clínico

Sarcoidosis pulmonar simulando una tuberculosis: importancia del signo de la galaxia en TC de tórax

Luis Gorospe Sarasúa^{a,*}, Almudena Ureña-Vacas^a, Paola Arrieta^b, Astrid Lucía Santos-Carreño^c, Enrique Navas-Elorza^d y Carlos de la Puente-Bujidos^e

^a Servicio de Radiodiagnóstico, Hospital Universitario Ramón y Cajal, Madrid, España

^b Servicio de Neumología, Hospital Universitario Ramón y Cajal, Madrid, España

^c Servicio de Medicina Nuclear, Hospital Universitario Ramón y Cajal, Madrid, España

^d Servicio de Enfermedades Infecciosas, Hospital Universitario Ramón y Cajal, Madrid, España

^e Servicio de Reumatología, Hospital Universitario Ramón y Cajal, Madrid, España

INFORMACIÓN DEL ARTÍCULO

Historia del artículo:

Recibido el 17 de mayo de 2017

Aceptado el 19 de julio de 2017

On-line el 31 de agosto de 2017

Palabras clave:

Sarcoidosis

Tuberculosis

Tomografía computarizada

Signo de la galaxia

R E S U M E N

La sarcoidosis y la tuberculosis son 2 enfermedades granulomatosas frecuentes que comparten presentaciones clínicas y radiológicas. Entre los signos radiológicos característicos de sarcoidosis pulmonar descritos recientemente en la tomografía computarizada de tórax destaca el signo de la «galaxia». Presentamos un caso de sarcoidosis que inicialmente fue confundido con una tuberculosis en el que este signo radiológico fue útil para indicar el diagnóstico correcto.

© 2017 Elsevier España, S.L.U. y

Sociedad Española de Reumatología y Colegio Mexicano de Reumatología. Todos los derechos reservados.

Pulmonary sarcoidosis mimicking tuberculosis: Importance of the galaxy sign on thoracic computed tomography

A B S T R A C T

Sarcoidosis and tuberculosis are two common granulomatous conditions that may share clinical and radiological presentations. The galaxy sign (sarcoïd galaxy sign) is a characteristic radiological sign of pulmonary sarcoidosis on thoracic computed tomography (CT). We present the case of a patient with sarcoidosis that was initially misdiagnosed as tuberculosis, in whom the galaxy sign on CT was useful as it suggested the correct diagnosis.

© 2017 Elsevier España, S.L.U. and Sociedad Española de Reumatología y Colegio Mexicano de Reumatología. All rights reserved.

Introducción

La tuberculosis y la sarcoidosis son 2 enfermedades torácicas granulomatosas frecuentes que comparten presentaciones clínicas y radiológicas, por lo que con frecuencia plantean retos diagnósticos a los clínicos y radiólogos^{1,2}. Entre los signos radiológicos típicos de sarcoidosis descritos recientemente en TC de tórax destaca el signo de la «galaxia». Este signo consiste en un

nódulo pulmonar formado por la confluencia de múltiples nódulos de pequeño tamaño que van separándose entre sí a medida que se alejan del centro, asemejándose a una galaxia de estrellas³. Presentamos un caso de sarcoidosis que inicialmente fue confundido con una tuberculosis en el que este signo radiológico, en el contexto clínico-radiológico del caso en cuestión, fue útil para indicar el diagnóstico correcto.

Observación clínica

Se trata de una mujer no fumadora, de 42 años, de origen brasileño, que consultó por tos intermitente en la que una radiografía

* Autor para correspondencia.

Correo electrónico: luisgorospe@yahoo.com (L. Gorospe Sarasúa).

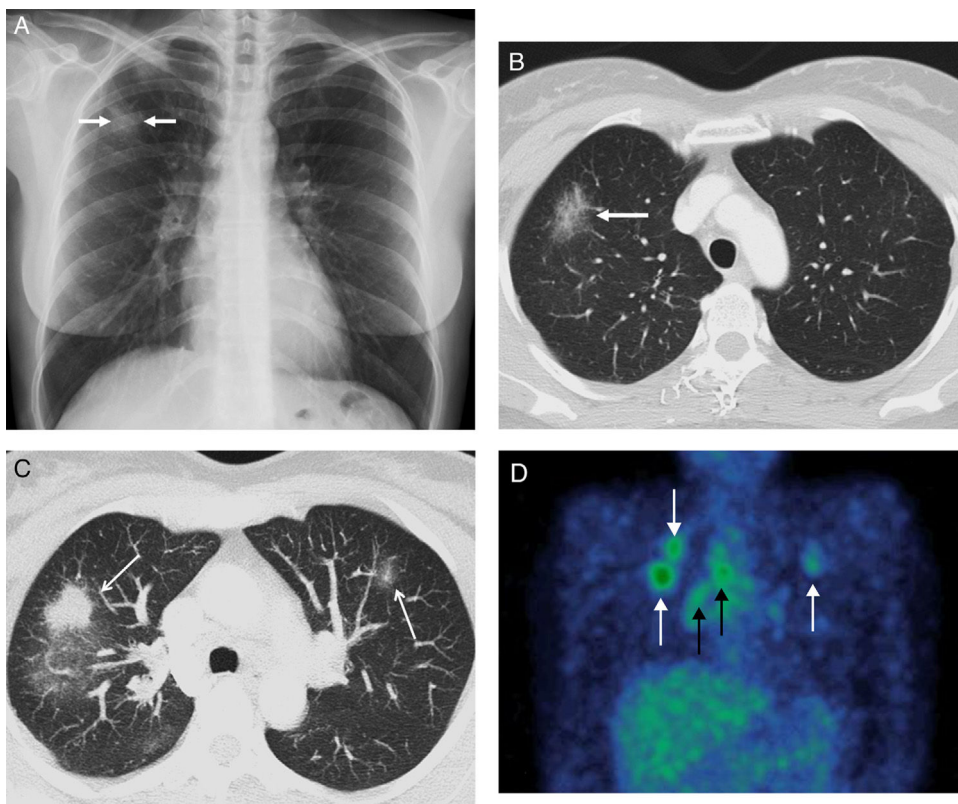


Figura 1. A) Radiografía de tórax en la que se observa una opacidad nodular en LSD (flechas). B) Imagen axial de la primera TC de tórax (ventana de parénquima pulmonar) en la que se confirma una lesión nodular de atenuación ground-glass (flecha). C) Imagen axial MIP (proyección de intensidad máxima) de la segunda TC de tórax (ventana de parénquima pulmonar) en la que se observa una progresión radiológica a pesar del tratamiento antituberculoso y el signo de la «galaxia»: opacidades nodulares sólidas (flechas) rodeadas de numerosos nódulos sólidos de 1–2 mm. D) Imagen coronal de SPECT/TC con galio en la que se identifica captación por parte de los nódulos pulmonares (flechas blancas) y de las adenopatías del hilio pulmonar derecho y del mediastino ipsolateral (flechas negras).

de tórax demostró una opacidad nodular en el LSD (fig. 1A). La paciente había sido estudiada unos meses antes por su médico de atención primaria tras contacto no conviviente con un caso de tuberculosis, siendo la prueba de tuberculina positiva. Una TC de tórax confirmó una opacidad pseudonodular en el LSD de atenuación ground-glass (fig. 1 B). No se observaron adenopatías, imágenes de árbol en brote ni estigmas radiológicos (granulomas calcificados, bronquiectasias, adenopatías calcificadas) de una tuberculosis previa. Aunque la prueba de tuberculina fue positiva, un lavado broncoalveolar (LBA) y una biopsia transbronquial no mostraron alteraciones microbiológicas ni granulomas. Varias baciloscopias de esputo resultaron también negativas. A pesar de la ausencia de confirmación microbiológica, se decidió tratar a la paciente con 4 fármacos antituberculosos. Una radiografía de tórax de control a los 4 meses de iniciar el tratamiento mostró un empeoramiento radiológico, apareciendo opacidades parenquimatosas bilaterales. La paciente, no obstante, no presentaba síntomas nuevos. Una nueva TC de tórax detectó adenopatías sin necrosis en hilio pulmonar derecho y mediastino ipsolateral, así como varios nódulos pulmonares sólidos dominantes que presentaban característicamente innumerables nódulos satélites de 1–2 mm a su alrededor (fig. 1 C). Esta presentación radiológica se denomina signo de la «galaxia». No se observaron tampoco imágenes de árbol en brote ni lesiones cavitadas. Ante estos hallazgos, se emitió el diagnóstico de sarcoidosis pulmonar estadio II. Una biopsia aspirativa de las adenopatías del mediastino guiada por ecografía endobronquial (EBUS) demostró la presencia de granulomas epitelioides no necrosantes, confirmando el diagnóstico clínico de sarcoidosis. En el LBA no se aislaron micobacterias. Una TC de emisión monofotónica (SPECT)

con galio (^{67}Ga) combinada con TC (SPECT/TC) mostró captaciones metabólicas en los nódulos pulmonares dominantes y en las adenopatías (fig. 1 D).

Discusión

La tuberculosis y la sarcoidosis son 2 enfermedades granulomatosas que suelen afectar preferentemente al tórax y que pueden presentar similitudes clínicas, radiológicas e incluso histológicas¹. Esta particularidad hace que el diagnóstico diferencial entre estas 2 entidades suponga un reto para los clínicos, especialmente en países donde la tuberculosis tiene una incidencia elevada². Existen trabajos que han demostrado que antígenos micobacterianos pueden desencadenar una respuesta inmunológica y terminar induciendo una sarcoidosis⁴. Por otro lado, pacientes con sarcoidosis tratados con corticoides pueden presentar una tuberculosis como complicación infecciosa⁵. En nuestro caso, un contacto no conviviente de la paciente con un caso de tuberculosis (unos meses antes) junto con una prueba de tuberculina positiva y una radiografía sospechosa fueron «suficientes» para justificar el inicio del tratamiento con antituberculosos, a pesar de la ausencia de confirmación microbiológica en los esputos y el LBA. La aparición de adenopatías sin necrosis en una nueva TC de tórax, la ausencia de estigmas radiológicos típicos de la tuberculosis (adenopatías y granulomas calcificados, bronquiectasias, etc.) y, sobre todo, el signo de la «galaxia», hicieron indicar una sarcoidosis como responsable del cuadro clínico-radiológico. Esta sospecha se confirmó finalmente en la EBUS que se realizó a la paciente unas semanas más tarde. El

signo de la «galaxia» se describió originalmente en 2002 en estudios de TC de tórax de pacientes con sarcoidosis (aunque no es específico de esta entidad) y consiste en un nódulo pulmonar central dominante formado por la confluencia de múltiples nódulos de muy pequeño tamaño³. Estos nódulos diminutos se van separando entre sí a medida que se alejan del centro del nódulo dominante, formando pequeños nódulos satélites que asemejan una galaxia de estrellas. Histológicamente, el signo de la «galaxia» representa la coalescencia de múltiples granulomas intersticiales que forman un nódulo inseparable dominante de mayor tamaño. En la periferia, los granulomas se concentran menos y se alejan entre sí, formando pequeños nódulos satélites. Aunque este signo se describió inicialmente en pacientes con sarcoidosis (de hecho, se acuñó el término de «galaxia sarcoidea»), también se ha descrito asociado a la fibrosis masiva progresiva en pacientes con silicosis, a algunos tumores pulmonares y a algunos casos de tuberculosis activa⁶. La utilidad del signo la galaxia radica en que en la inmensa mayoría de los casos este signo indica una naturaleza benigna de la lesión pulmonar. La única excepción a esta afirmación sería la de un adenocarcinoma de pulmón periférico de pequeño tamaño, si bien en este caso no suelen encontrarse adenopatías bilaterales y simétricas en el mediastino y los hilos pulmonares (como ocurre en la sarcoidosis), signos de bronquiolitis infecciosa con adenopatías necróticas (como ocurre en la tuberculosis) ni signos radiológicos de una forma complicada de silicosis. En nuestro caso concreto no fue solo el signo de la galaxia, de forma aislada, el que sugirió el diagnóstico correcto de sarcoidosis, sino la combinación de este hallazgo radiológico en una paciente con empeoramiento radiológico de las lesiones pulmonares a pesar de estar recibiendo tratamiento antituberculoso junto con la aparición de adenopatías mediastínicas.

Conclusiones

Creemos que en algunos contextos clínico-radiológicos, especialmente si hay progresión radiológica a pesar del tratamiento

antituberculoso o si no hay confirmación microbiológica de micobacterias ni estigmas radiológicos típicos de tuberculosis, el signo de la «galaxia» en TC de tórax puede ser muy útil para indicar el diagnóstico de sarcoidosis.

Responsabilidades éticas

Protección de personas y animales. Los autores declaran que para esta investigación no se han realizado experimentos en seres humanos ni en animales.

Confidencialidad de los datos. Los autores declaran que han seguido los protocolos de su centro de trabajo sobre la publicación de datos de pacientes.

Derecho a la privacidad y consentimiento informado. Los autores declaran que en este artículo no aparecen datos de pacientes.

Conflicto de intereses

Los autores declaran no tener ningún conflicto de intereses.

Bibliografía

1. Gupta D, Agarwal R, Aggarwal AN, Jindal SK. Sarcoidosis and tuberculosis: The same disease with different manifestations or similar manifestations of different disorders. *Curr Opin Pulm Med.* 2012;18:506–16.
2. Mortaz E, Adcock IM, Sarcoidosis Barnes PJ. Role of non-tuberculosis mycobacteria and *Mycobacterium tuberculosis*. *Int J Mycobacteriol.* 2014;3:225–9.
3. Nakatsu M, Hatabu H, Morikawa K, Uematsu H, Ohno Y, Nishimura K, et al. Large coalescent parenchymal nodules in pulmonary sarcoidosis: Sarcoid galaxy sign. *AJR Am J Roentgenol.* 2002;178:1389–93.
4. Gupta D, Agarwal R, Aggarwal AN, Jindal SK. Molecular evidence for the role of mycobacteria in sarcoidosis: A meta-analysis. *Eur Respir J.* 2007;30:508–16.
5. Jamilloux Y, Valeyre D, Lortholary O, Bernard C, Kerever S, Lelievre L, et al. The spectrum of opportunistic diseases complicating sarcoidosis. *Autoimmun Rev.* 2015;14:64–74.
6. Aikins A, Kanne JP, Chung JH. Galaxy sign. *J Thorac Imaging.* 2012;27:W164.