



Sociedad Española
de Reumatología -
Colegio Mexicano
de Reumatología



Reumatología Clínica en imágenes

Varón con nódulos de Garrod y camptodactilia

A man with Garrod's pads and camptodactyly

Carolina Diez Morrondo* y Lucía Pantoja Zarza

Servicio de Reumatología, Hospital El Bierzo, Ponferrada, León, España

INFORMACIÓN DEL ARTÍCULO

Historia del artículo:

Recibido el 20 de diciembre de 2017

Aceptado el 15 de enero de 2018

On-line el 7 de marzo de 2018

Caso clínico

Presentamos el caso de un varón de 40 años sin antecedentes personales ni familiares de interés que consultó por presentar nódulos de consistencia blanda en la cara dorsal de las articulaciones interfalángicas proximales (IFP) de ambas manos de 3 años de evolución (fig. 1). No refería dolor ni limitación de la movilidad y a la exploración física no se evidenciaba sinovitis. Llamaba la atención una contractura en flexión a nivel de la IFP del quinto dedo de la mano derecha (fig. 1). Se realizó interconsulta al servicio de dermatología confirmándose la sospecha clínica de nódulos de Garrod. Se decidió no pautar ningún tratamiento, puesto que se trataban de lesiones asintomáticas.

Discusión

Las almohadillas de los nudillos (*knuckle pads* o nódulos de Garrod) son un tipo de fibromatosis digital que se caracterizan por ser lesiones papulares o nodulares asintomáticas que asientan en la cara dorsal de las articulaciones IFP o, menos frecuentemente, a nivel de las metacarpofalángicas¹⁻⁴. Dado que podrían confundirse con sinovitis, es importante para el reumatólogo conocer su existencia^{1,4}. Su etiología suele ser idiopática o bien estar relacionada con traumatismos de repetición^{1,3}. Existen casos familiares y se pueden asociar a enfermedades de herencia autosómica dominante como la enfermedad de Peyronie, el síndrome de Bart-Pumphrey o la enfermedad de Dupuytren^{1,3}. Asimismo, como en el paciente objeto de estudio, los nódulos de Garrod se han descrito en combinación con camptodactilia

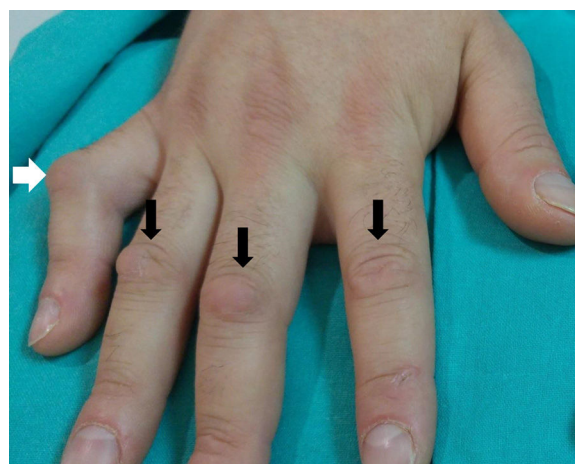


Figura 1. Nódulos de consistencia blanda no dolorosos en el dorso de las articulaciones interfalángicas proximales de la mano denominados nódulos de Garrod (flechas negras). Además de los nódulos de Garrod se observa una contractura en flexión de la interfalángica proximal del quinto dedo de la mano, conocida como camptodactilia (flecha blanca). Cuando esta asociación se presenta conviene descartar síndromes genéticos asociados. Asimismo, recordar que la camptodactilia se ha descrito asociada a artritis y a pericarditis constrictiva.

(contractura en flexión de un dedo de la mano, normalmente el quinto)⁴⁻⁷. Cuando esta asociación se presenta conviene descartar síndromes genéticos asociados⁵⁻⁸. Además, señalar que la camptodactilia se ha descrito asociada a artritis y a pericarditis constrictiva⁸. Aunque el diagnóstico suele ser clínico, si se realizase el estudio histológico se observaría hiperplasia epidérmica con hiperqueratosis, proliferación fibroblástica y ausencia de infiltrado inflamatorio^{1,3}. Respecto al tratamiento, dada la benignidad del proceso, muchos autores abogan por la abstención

* Autor para correspondencia.

Correo electrónico: caroldiez81@hotmail.com (C. Diez Morrondo).

terapéutica¹. No obstante, en algunos casos se ha empleado tratamiento tópico con glucocorticoides y queratolíticos e incluso exéresis quirúrgica^{1,3}.

Conflicto de intereses

Las autoras declaran no tener ningún conflicto de intereses.

Bibliografía

1. Rodríguez-Muguruza S, Riveros A, Sanint J, Olivé A. Nódulos de Garrod. *Seminarios de la Fundación Española de Reumatología.* 2013;14:91–3.
2. Nenoff P, Woitek G. Images in clinical medicine Knuckle pads. *N Engl J Med.* 2011;364:2451.
3. Hyman CH, Cohen PR. Report of a family with idiopathic knuckle pads and review of idiopathic and disease-associated knuckle pads. *Dermatol Online J.* 2013;19:18177.
4. Tamborrini G, Gengenbacher M, Bianchi S. Knuckle pads. A rare finding. *J Ultrason.* 2012;12:493–8.
5. Du ZF, Wei W, Wang YF, Chen XL, Chen CY, Liu WT, et al. A novel mutation within the 2 B rod domain of keratin 9 in a Chinese pedigree with epidermolytic palmoplantar keratoderma combined with knuckle pads and camptodactyly. *Eur J Dermatol.* 2011;21:675–9.
6. Malik S, Schott J, Schiller J, Junge A, Baum E, Koch MC. Fifth finger camptodactyly maps to chromosome 3q11.2-q13.12 in a large German kindred. *Eur J Hum Genet.* 2008;16:265–9.
7. Corbo MD, Weinstein M. Camptodactyly and knuckle pads coexisting in an adolescent boy: Connection or coincidence? *Pediatr Dermatol.* 2015;32:126–7.
8. Martínez-Lavín M, Buendía A, Delgado E, Reyes P, Amigo MC, Sabanés J, et al. A familial syndrome of pericarditis, arthritis, and camptodactyly. *N Engl J Med.* 1983;309:224–5.