




Sociedad Española
de Reumatología -
Colegio Mexicano
de Reumatología

Reumatología Clínica

www.reumatologiaclinica.org



Original breve

18 F-FDG PET/TC en pacientes con polimialgia reumática: despistando vasculitis

Karla Arévalo Ruales^{a,*}, Rosa Negueroles Albuixech^a, José Loiza Gongora^b, Elena Grau García^a, José Ivorra Cortés^a y José A. Román Ivorra^a

^a Servicio de Reumatología, Hospital Universitario y Politécnico La Fe, Valencia, España

^b Servicio de Medicina Nuclear, Hospital Universitario y Politécnico La Fe, Valencia, España

INFORMACIÓN DEL ARTÍCULO

Historia del artículo:

Recibido el 2 de octubre de 2017
Aceptado el 7 de febrero de 2018
On-line el 14 de marzo de 2018

Palabras clave:

Polimialgia reumática
Vasculitis
Tomografía por emisión de positrones -
tomografía computarizada

Keywords:

Polymyalgia rheumatica
Vasculitis
Positron emission tomography - computed
tomography

R E S U M E N

Objetivo: La polimialgia reumática (PMR) puede asociarse a vasculitis de grandes vasos (VGV). Este trabajo pretende evaluar el papel de 18F-FDG PET/TC en el diagnóstico de VGV asociado a PMR.

Materiales y método: Estudio retrospectivo de pacientes con PMR. Se recogieron datos clínicos, analíticos, reactantes de fase aguda (RFA) (PCR, VSG), y a quienes tenían clínica persistente, elevación de RFA, precisaban dosis elevadas de corticoterapia o cuadros atípicos de PMR (febrícula, pérdida de peso, etc.) se realizó 18F-FDG PET/TC.

Resultados: Veintitrés pacientes se incluyeron; el 48% (11) de los cuales tuvieron VGV asociada a PMR. La localización fue heterogénea pero en su mayoría involucró a la aorta. En cuanto al tratamiento, se añadieron fármacos modificadores de la enfermedad a más del 80% de los pacientes con VGV. Los pacientes con VGV tenían niveles de PCR elevados comparado con aquellos con PMR aislada.

Conclusiones: La VGV en PMR no es infrecuente, tanto la clínica como los valores de PCR elevados deben hacer sospechar la posibilidad de VGV asociada. El estudio de imagen 18F-FDG PET/TC es una herramienta útil identificando VGV asociada a PMR.

© 2018 Elsevier España, S.L.U. y

Sociedad Española de Reumatología y Colegio Mexicano de Reumatología. Todos los derechos reservados.

18 F-fluorodeoxyglucose positron emission tomography/computed tomography in patients with polymyalgia rheumatica: Screening for vasculitis

A B S T R A C T

Objective: Polymyalgia rheumatica (PR) can be associated with large vessel vasculitis (LVV). We evaluate the diagnostic role of ¹⁸F-fluorodeoxyglucose positron emission tomography/computed tomography (FDG PET/CT) and its impact on the treatment of LVV associated with PR.

Materials and methods: Retrospective study of patients diagnosed with PR. Data was collected from health records. Blood analysis included acute-phase reactants (APR), C-reactive protein (CRP) and erythrocyte sedimentation rate. An ¹⁸F-FDG PET/CT scan was performed in those patients whose symptoms persisted, in those with elevated APR, those who required higher doses of steroids or those who had atypical features of PR (low-grade fever, weight loss, among others).

Results: Twenty-three were eligible; 48% (n = 11) of the patients were diagnosed with LVV associated with PR. The site was heterogeneous, but mostly involved the aorta. In 80% of the patients with LVV, a disease-modifying antirheumatic drug was added to their treatment. Elevated CRP values were associated with the likelihood of presenting LVV.

Conclusions: LVV is not uncommon, clinical features and elevated CRP levels should raise suspicion of LVV associated with PR. ¹⁸F-FDG PET/CT is useful in identifying LVV associated with PR.

© 2018 Elsevier España, S.L.U. and Sociedad Española de Reumatología y Colegio Mexicano de Reumatología. All rights reserved.

* Autor para correspondencia.

Correo electrónico: arevalo_kar@gva.es (K. Arévalo Ruales).

Introducción

La polimialgia reumática (PMR) y la arteritis de células gigantes (ACG) son enfermedades inflamatorias comunes en países occidentales¹, que generalmente afectan a personas mayores de 50 años. La PMR, más común que la ACG, se caracteriza por dolor, rigidez e impotencia funcional en las cinturas escapular y pelviana². La ACG típicamente presenta cefalea temporal y fiebre, mientras que los eventos isquémicos visuales son sus manifestaciones más graves¹. Estas 2 entidades se encuentran estrechamente relacionadas y pueden presentarse simultáneamente, encontrándose síntomas polimiálgicos hasta en el 50% de los pacientes con ACG³ y ACG hasta en un 20% de las PMR⁴. Asimismo se han descrito asociaciones de otras vasculitis de gran vaso (VGV), especialmente aortitis⁵. Los pacientes con PMR aislada, por lo general, son más jóvenes y no suelen presentar astenia, anorexia y pérdida de peso. De la misma manera, los pacientes con VGV, suelen presentar niveles más elevados de reactantes de fase aguda (RFA) y disminución de los valores de hemoglobina¹. Se estima que hasta el 15% de los pacientes con PMR presentan VGV asociada, pudiendo presentar complicaciones graves, como la formación de estenosis, aneurismas, y desembocar en cuadros fatales. Es importante su detección precoz y adecuado tratamiento⁶.

La tomografía por emisión de positrones (PET), utiliza ¹⁸F-fluorodeoxiglucosa, análogo de la glucosa, marcada con radioisótopo ¹⁸flúor. Ha demostrado gran utilidad en Oncología, pero también en procesos inflamatorios, pues las células inflamatorias pueden sobreexpresar transportadores de glucosa y acumularla intracelularmente⁷. En enfermedades como las vasculitis esta técnica, acoplada a una tomografía (TC) puede detectar cambios metabólicos aun antes de los cambios estructurales⁸.

El objetivo de este estudio es explorar el valor diagnóstico de ¹⁸F PET-TC en la detección de VGV en pacientes con PMR.

Material y métodos

Estudio retrospectivo exploratorio de pacientes con PMR diagnosticada mediante criterios Chuang et al.⁹, a quienes se les ha realizado ¹⁸F PET-TC y analítica incluyendo RFA en el momento de la imagen, seleccionados del 2011 al 2015 en el Servicio de Reumatología del HUP La Fe. Como criterios de exclusión se consideró el diagnóstico de neoplasias activas y vasculitis previamente conocidas. Asimismo, se excluyó a pacientes cuya clínica era sugerente de ACG (cefalea, claudicación mandibular).

Para realizar el estudio ¹⁸F PET-TC se requirió ayuno mínimo de 6 h, glucemias basales menores de 140 mg/dl, adecuada hidratación y reposo previo de 24 h. La adquisición de las imágenes fue de 90 min postinyección intravenosa de la ¹⁸F-FDG. Los estudios fueron reconstruidos por métodos iterativos (OSEM) y procesados en una estación Philips Extended Brilliance™Workspace Workstation (Philips Medical System). El análisis se realizó por métodos visuales, evaluando patrones de captación del radiotrazador en las paredes aórticas, así como su localización (aorta torácica o abdominal), distribución (lineal o segmentaria) e intensidad de captación (utilizando como referencia la actividad hepática). Se consideraron estudios positivos aquellos con una distribución lineal con una intensidad de captación igual o superior a la del parénquima hepático.

Se revisaron datos clínicos, analíticos y de tratamiento de los pacientes seleccionados. El análisis de los resultados se realizó mediante el software R (The R Foundation) utilizando modelos de regresión lineal.

El estudio ha sido aprobado por el Comité Ético y se ha efectuado siguiendo los principios y recomendaciones de la Declaración de Helsinki. Todos los datos personales y clínicos de los pacientes incluidos han sido protegidos según la normativa vigente.

Tabla 1

Características clínicas y analíticas de los pacientes

	PMR con VGV N = 11 Media (DE)	PMR aislada N = 12 Media (DE)
Edad (años)	71,21 (8,44)	65,25 (13,58)
Sexo		
Mujer	6 (54,5%)	9 (75%)
Hombre	5 (45,5%)	3 (25%)
PCR (mg/l)	40,26 (43,76)*	22,29 (21,67)
VSG (mm/h)	49,53 (29,59)	57,78 (19,72)
Manifestaciones clínicas		
Mialgias	4 (36,4%)	2 (16,7%)
Febrícula	3 (27,3%)	1 (8,8%)
Pérdida de peso	4 (36,4%)	2 (16,7%)
Dolor lumbar	7 (63,7%)	3 (25%)
Tratamiento		
Corticoterapia exclusiva	3 (27,3%)	9 (75%)
Corticoterapia + MTX	6 (54,5%)	2 (16%)
Corticoterapia + LFM	1 (9,1%)	0 (0%)
Corticoterapia + TCZ	1 (9,1%)	1 (9%)

* p = 0,03.

Resultados

Se revisó en total a 61 pacientes, 23 cumplían los criterios de inclusión del estudio. El 65% eran mujeres. La edad media en la realización de la ¹⁸F PET-TC fue 68,29 años (11,21) y la duración media de la sintomatología de PMR previa a la realización de la ¹⁸F PET-TC fue de 18 semanas (2). Las principales características de los pacientes se resumen en la tabla 1. Los pacientes con PMR asociada a VGV presentaron más manifestaciones clínicas inespecíficas, como mialgias, febrícula y pérdida de peso, comparados con aquellos con PMR aislada.

En el 48% de los pacientes se observó VGV asociada a PMR. A pesar de la heterogeneidad en su localización, la mayoría involucraban aorta y grandes ramas, como se muestra en la figura 1.

De los pacientes con VGV-PMR, 8 de ellos precisaron añadir a la corticoterapia fármacos modificadores de la enfermedad (FAME) (6 metotrexato, uno tocilizumab y uno leflunomida). El motivo de combinar el FAME fue en su mayoría una respuesta inadecuada (65%) y en el 35% como ahorrador de corticoides. El otro 52% de pacientes sin VGV fueron, en su mayoría, tratados con corticoterapia exclusivamente, solamente un caso precisó de FAME como ahorrador de corticoides.

Los pacientes con VGV-PMR presentaban valores de PCR más elevados que aquellos que no presentaban VGV (40,26 mg/l vs. 22,29 mg/l; p = 0,03). No se observó asociación estadísticamente significativa entre la elevación de VSG y la identificación de VGV.

Discusión

Tanto la PMR como las VGV son enfermedades reumáticas inflamatorias que se encuentran estrechamente relacionadas. Los cuadros de VGV asociados a PMR no deben pasar desapercibidos, por sus implicaciones pronósticas y porque pueden requerir de un cambio de tratamiento⁶. Por lo general, los pacientes con PMR responden de manera rápida y eficaz a dosis de 10-20 mg de prednisona diaria, mientras que los pacientes con ACG suelen requerir dosis más altas entre 40-60 mg de prednisona para evitar los eventos isquémicos visuales. Las dosis medias de corticoides mejoran la clínica polimiálgica pero no reducen el riesgo de ceguera permanente en los pacientes de ACG¹. Otra complicación de VGV es la formación de aneurismas y posibles roturas de los mismos. Los pacientes con VGV por lo general suelen presentar con más

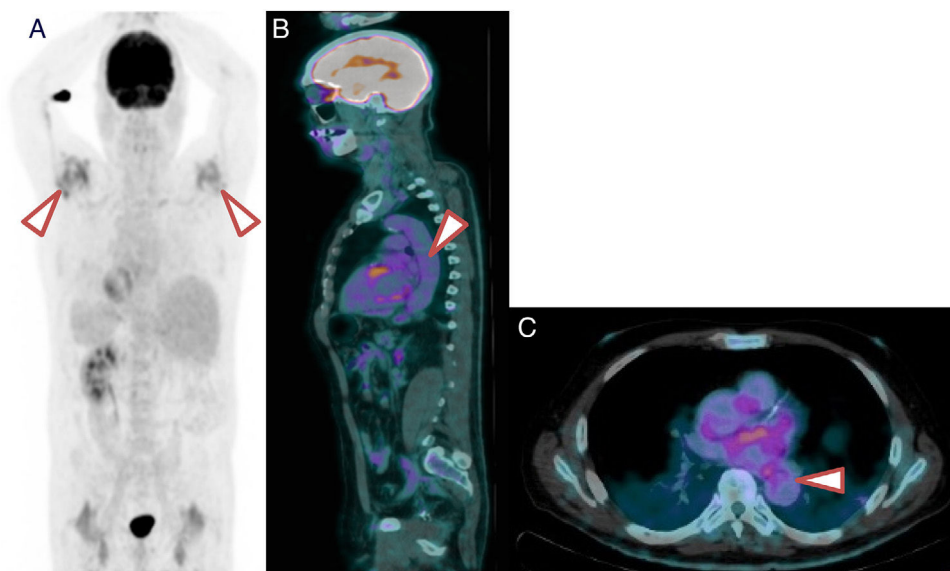


Figura 1. ^{18}F -FDG PET/TC de un paciente con PMR y VGV. A) Imagen ^{18}F -FDG PET/TC que muestra inflamación importante en los hombros. B) Corte sagital. Nótese la actividad metabólica de grado 2 de distribución lineal en aorta. C) Corte axial. Nótese la actividad metabólica de grado 2 de distribución lineal en la aorta torácica.

frecuencia manifestaciones clínicas inespecíficas como mialgias, pérdida de peso, febrícula y RFA elevados¹⁰.

La ^{18}F PET-TC es una técnica no invasiva con capacidad para demostrar inflamación en casi todas las arterias principales del cuerpo y puede ser una herramienta valiosa para el diagnóstico de las VGV en estos pacientes. La ^{18}F PET-TC provee una imagen metabólica funcional de la inflamación de las paredes del vaso sanguíneo antes de que existan cambios estructurales, por lo que es útil en presentaciones de VGV, sobre todo en aortitis¹¹. Esta técnica de imagen, además de demostrar la presencia de vasculitis, permite demostrar bursitis cervical y de la columna lumbar, confirmando el diagnóstico de PMR¹². No obstante, es preciso destacar que dadas las dimensiones y la localización anatómica de las arterias craneales, no es posible demostrar la inflamación de estas por esta técnica. Por lo tanto, si la sospecha es de ACG, es recomendable realizar ecografía Doppler de las arterias temporales o axilares y biopsia de la arteria temporal¹³. Los pacientes con ACG que a su vez presentan VGV, por lo general son más jóvenes que aquellos con ACG clásica y por lo general su diagnóstico se retrasa¹¹.

En este estudio se ha evaluado la utilidad de la ^{18}F PET-TC para el diagnóstico de VGV asociada a PMR y se ha observado que un porcentaje importante, cerca de la mitad de los casos, presentan VGV. Por lo tanto, es importante en pacientes con PMR aislada identificar signos de isquemia¹². Existen indicadores para identificar la VGV asociada a PMR, como el aumento de los valores de RFA, a pesar de un tratamiento adecuado, indicando persistencia de la inflamación². Estos hallazgos van en concordancia con estudios recientes han demostrado que cerca de un tercio de los pacientes con PMR, sin síntomas de vasculitis, pueden tener VGV¹².

Cabe destacar que en pacientes en corticoterapia, la ^{18}F PET-TC puede presentar limitaciones, pues podría enmascarse la inflamación. Sin embargo, en la mayoría de casos sí es útil para diagnosticar VGV⁸.

Como se ha mencionado anteriormente, la PMR aislada suelen responder rápidamente a corticoterapia a dosis medias¹. Sin embargo, en los casos en los que no se consiga remisión completa, bien por persistencia de la clínica, por síntomas como dolor lumbar, dolor en miembros inferiores, síntomas constitucionales (astenia, febrícula, anorexia, pérdida de peso de más de 5%)^{11,12} o por parámetros analíticos elevados, se debe sospechar un cuadro de vasculitis asociada¹⁴. En una serie de pacientes con aortitis no

infecciosa la manifestación clínica más frecuente fue la PMR¹¹. De hecho, en esta serie se confirma que los pacientes que presentaban VGV asociada a PMR no en todos los casos asociaban sintomatología y en su mayoría requirieron modificaciones en el tratamiento. Asimismo estudios previos han reportado la normalización de las paredes de los vasos sanguíneos en ^{18}F PET-TC tras el tratamiento¹⁰, por lo que esta técnica podría también ser útil durante el seguimiento.

Nuestro trabajo presenta limitaciones, ya que se trata de un estudio retrospectivo, con un número de pacientes no muy alto, hecho que limita la generalización de nuestros resultados y conclusiones. El elevado porcentaje de pacientes con VGV detectado respecto a otras series puede ser debido a un sesgo de selección, ya que se realizó ^{18}F PET-TC a aquellos pacientes con mala respuesta al tratamiento con corticoides, por lo que la probabilidad de asociar una VGV era mayor. Aunque solo hemos encontrado diferencias significativas en la PCR entre el grupo con VGV detectado con ^{18}F PET-TC, es cierto que se observan diferencias en cuanto al sexo, y manifestaciones clínicas, que no alcanzan significación probablemente por el escaso número de pacientes incluidos.

Otra limitación es la menor sensibilidad de la ^{18}F PET-TC en pacientes tratados con corticoides, por una parte, y la no detección de vasculitis en arterias de menor calibre, que en ocasiones son las únicas afectadas en la ACG. De hecho, un 16% de los pacientes con ^{18}F PET-TC negativa precisaron añadir metotrexato y un 9%, tocilizumab. Probablemente alguno de estos pacientes fueron falsos negativos.

En conclusión, la realización de un análisis de imagen por ^{18}F PET-TC, en pacientes con mala respuesta al tratamiento inicial, sobre todo si la PCR persiste elevada, puede ser de ayuda para identificar a aquellos pacientes con VGV asociada a la PMR.

Conflicto de intereses

Los autores declaran no tener ningún conflicto de intereses.

Bibliografía

- Gonzalez-Gay MA. Giant cell arteritis and polymyalgia rheumatica: Two different but often overlapping conditions. *Semin Arthritis Rheum.* 2004;33:289–93.

2. Moosig F. Correlation between 18-fluorodeoxyglucose accumulation in large vessels and serological markers of inflammation in polymyalgia rheumatica: A quantitative PET study. *Ann Rheum Dis.* 2004;63:870–3.
3. Weyand CM, Goronzy JJ. Clinical practice, Giant-cell arteritis and polymyalgia rheumatica. *N Engl J Med.* 2014;371:50–7.
4. Buttgereit F, Dejaco C, Matteson EL, Dasgupta B. Polymyalgia rheumatica and giant cell arteritis. *JAMA.* 2016;315:2442.
5. Agard C, Barrier JH, Dupas B, Ponge T, Ma h A, Fradet G, et al. Aortic involvement in recent-onset giant cell (temporal) arteritis: A case-control prospective study using helical aortic computed tomodensitometric scan. *Arthritis Care Res.* 2008;59:670–6.
6. Kermani TA, Warrington KJ, Crowson CS, Ytterberg SR, Hunder GG, Gabriel SE, et al. Large-vessel involvement in giant cell arteritis: A population-based cohort study of the incidence-trends and prognosis. *Ann Rheum Dis.* 2013;72:1989–94.
7. Muto G, Yamashita H, Takahashi Y, Miyata Y, Morooka M, Minamimoto R, et al. Large vessel vasculitis in elderly patients: Early diagnosis and steroid-response evaluation with FDG-PET/CT and contrast-enhanced CT. *Rheumatol Int.* 2014;34:1545–54.
8. Papathanasiou ND, Du Y, Menezes LJ, Almuhaideb A, Shastry M, Beynon H, et al. 18F-Fludeoxyglucose PET/CT in the evaluation of large-vessel vasculitis: Diagnostic performance and correlation with clinical and laboratory parameters. *Br J Radiol.* 2012;85, e188-194.
9. Chuang T-Y, Hunder GG, Ilstrup DM, Kurland LT. Polymyalgia rheumatica. *Ann Intern Med.* 1982;97:672 L 680.
10. Martínez-Rodríguez I, Jiménez-Alonso M, Quirce R, Jiménez-Bonilla J, Martínez-Amador N, De Arcocha-Torres M, et al. 18F-FDG PET/CT in the follow-up of large-vessel vasculitis: A study of 37 consecutive patients. *Semin Arthritis Rheum.* 2018;47:530–7.
11. Loricera J, Blanco R, Hernández JL, Carril JM, Martínez-Rodríguez I, Canga A, et al. Non-infectious aortitis: A report of 32 cases from a single tertiary centre in a 4-year period and literature review. *Clin Exp Rheumatol.* 2015;33. S-19-31.
12. González-Gay MA, Matteson EL, Castañeda S. Polymyalgia rheumatica. *Lancet.* 2017;390:1700–12.
13. Blockmans D. Use of FDG-PET scan for the assessment of large vessel vasculitis. *Curr Treat Options Rheumatol.* 2016;2:153–60.
14. Gornik HL, Creager MA. Aortitis. *Circulation.* 2008;117:3039–51.