

## Bibliografía

- Celestin R, Brown J, Kihiczak G, Sxhwartz RA. Erysipelas: A common potentially dangerous infection. *Acta Dermatovenereol Alp Pannonica Adriat.* 2007;16:123–7.
- Pérez-Sola MJ, Torre-Cisneros J, Pérez-Zafrilla B, Carmona L, Descalzo MA, Gómez-Reino JJ, Grupo de Estudio BIOBADASER. Infections in patients treated with tumor necrosis factor antagonists: Incidence, etiology and mortality in the BIOBADASER registry. *Med Clin (Barc).* 2011;137:533–40.
- Wallis D. Infection risk and biologics: Current update. *Current Opin Rheumatol.* 2014;26:404–9.
- Bonnetblanc JM, Bédane C. Erysipelas, recognition and management. *Am J Clin Dermatol.* 2003;4:157–63.
- Bläckberg A, Trell K, Rasmussen M. Erysipelas, a large retrospective study of aetiology and clinical presentation. *BMC Infect Dis.* 2015;15:402–7.
- Morris AD. Cellulitis and erysipelas. *BMJ Clin Evid.* 2008;2008:1708–1715 [consultado 18 Abr 2018] Disponible en: <https://www.ncbi.nlm.nih.gov/pmc/articles/PMC2907977/>.
- Yéléhé-Okouma M, Henry J, Petitpain N, Schmutz JL, Gillet P. Érysipéle sans fièvre ni syndrome inflammatoire lors d'un traitement par tocilizumab. *Ann Dermatol Venereol.* 2017;144:434–7.
- Baeten D, Baraliakos X, Braun J, Sieper J, Emery P, van der Heijde D, et al. Anti-interleukin-17A monoclonal antibody secukinumab in treatment of ankylosing spondylitis: A randomised, double-blind, placebo-controlled trial. *Lancet.* 2013;382:1705–13.

Lucía Pantoja Zarza\* y Carolina Díez Morrondo

Unidad de Reumatología, Hospital del Bierzo, Ponferrada, León, España

\* Autor para correspondencia.

Correo electrónico: [lpantojazarza@gmail.com](mailto:lpantojazarza@gmail.com) (L. Pantoja Zarza).

<https://doi.org/10.1016/j.reuma.2018.07.012>

1699-258X/ © 2018 Elsevier España, S.L.U. and Sociedad Española de Reumatología y Colegio Mexicano de Reumatología. Todos los derechos reservados.

## Artralgias migratorias: manifestación inicial de toxicidad sistémica asociada al tratamiento crónico con nitrofurantoína



### *Migratory arthralgia as the initial sign of systemic toxicity associated with chronic nitrofurantoin treatment*

Sr. Editor:

La nitrofurantoína es un antibiótico ampliamente utilizado para el tratamiento y la prevención de infecciones del tracto urinario (ITU). Los efectos adversos más frecuentes son a nivel gastrointestinal, sin embargo se han reportado casos de toxicidad pulmonar, hepática<sup>1</sup> e incluso vasculitis<sup>2</sup>.

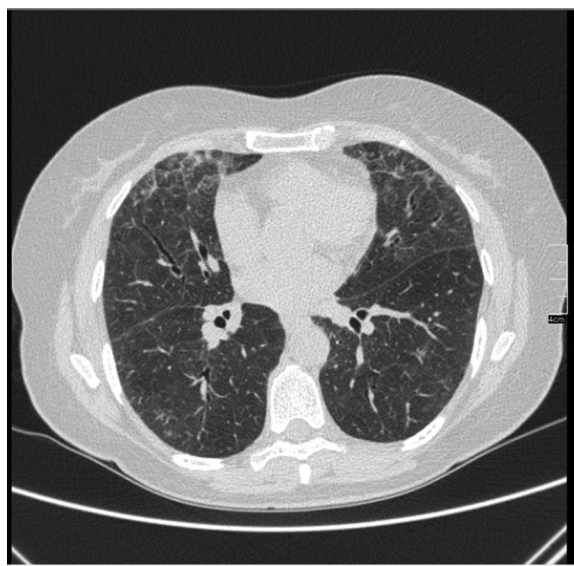
Se presenta el caso de una mujer de 62 años con historia de ITU de repetición, sin otros antecedentes. Se inició profilaxis con nitrofurantoína un año previo a la presentación de los síntomas. Remitida a reumatología por artralgias migratorias asimétricas de 4 meses, a la anamnesis refería disnea de moderados esfuerzos de aparición posterior a las artralgias. En la exploración física se auscultaban crepitantes bilaterales. La Rx de tórax mostró patrón intersticial bilateral, y en la tomografía computarizada de alta resolución (TACAR) áreas de vidrio deslustrado correspondientes a neumonía intersticial aguda/subaguda (fig. 1). En la analítica sanguínea destacaba GOT 360 U/l, GPT 432 U/l y GGT 279 U/l con ecografía abdominal normal. La serología de virus hepatotropos y el estudio de anticuerpos de hepatitis autoinmune fueron negativos. En autoinmunidad se detectó ANCA+ 1/640 patrón perinuclear (anti-mieloperoxidasa y anti-proteinasa 3 negativos). Tras los hallazgos, se sospechó toxicidad por nitrofurantoína y se suspendió el fármaco. Se instauró tratamiento con prednisona, con buena respuesta a nivel respiratorio, descenso de enzimas hepáticas y resolución completa de artralgias. Durante su seguimiento los valores de transaminasas han permanecido normales, la clínica respiratoria desapareció y las pruebas de imagen pulmonares posteriores son normales. Las artralgias han remitido y los títulos de ANCA se han negativizado.

Existen reportes de casos de toxicidad pulmonar y hepática concomitante atribuida al uso de nitrofurantoína<sup>3</sup>. La toxicidad pulmonar como la hepática tienen 2 tipos de presentaciones: aguda y crónica. Los síntomas de toxicidad pulmonar crónica se desarrollan después de varios meses de tratamiento; los más comunes son disnea, tos irritativa y fatiga. Al examen físico suelen auscultarse crepitantes sobre todo en bases<sup>4</sup>. Existen anomalías radiográficas en la mayoría de pacientes, principalmente en campos inferiores y

bilaterales. En la TACAR pueden observarse áreas de vidrio deslustrado, engrosamiento septal y bronquiectasias por tracción<sup>5</sup>.

La forma aguda de toxicidad hepática generalmente se presenta tras escasas semanas de tratamiento, es poco frecuente. Usualmente se acompaña de fiebre y rash<sup>6</sup>. Suele resolverse rápidamente tras retirar la medicación, aunque existen casos de hepatitis fulminante<sup>3</sup>. La afectación crónica más común se presenta meses o años después. La clínica suele ser fatiga, debilidad muscular e ictericia, en la analítica aumento de las transaminasas. En ocasiones se detectan marcadores de autoinmunidad (ANA+, anticuerpos anti-ML y elevación de IgG)<sup>1</sup>. La recuperación tras la retirada del fármaco suele ser lenta y el daño hepático puede persistir<sup>6</sup>.

Para sospechar el diagnóstico se deberá buscar la relación temporal entre la presentación de la sintomatología y la exposición al fármaco. El tratamiento se basa en retirar la nitrofurantoína, aunque suele asociarse glucocorticoides sin embargo, se cree que el cuadro podría ceder tras la discontinuación del fármaco<sup>1</sup>.



**Figura 1.** Tomografía computarizada de alta resolución. Corte axial a nivel de bases pulmonares. Se observa patrón de vidrio deslustrado que corresponde a neumonía aguda/subaguda. No se observan áreas de fibrosis ni distorsión de la arquitectura pulmonar.

El pronóstico es bueno si la sospecha es temprana y se limita la exposición. Se ha comunicado un caso de vasculitis cutánea y renal ANCA positivo anti-MPO asociada al uso de nitrofurantoína<sup>2</sup>. En nuestro caso los ANCA fueron positivos, aunque sin especificidad asociada a vasculitis. Dada la buena evolución de la paciente tampoco se realizaron biopsias hepática o pulmonar que pudieran evidenciar vasculitis. No hemos encontrado casos de artralgias, con afectación simultánea pulmonar y hepática con ANCA positivo con relación al uso de nitrofurantoína. En este caso las artralgias fueron el síntoma predominante y llevaron a la detección de toxicidad pulmonar y hepática concomitante. Por lo tanto, creemos que la afectación articular puede advertir de la toxicidad sistémica y su detección temprana puede mejorar el pronóstico.

## Bibliografía

1. Peall AF, Hodges A. Concomitant pulmonary and hepatic toxicity secondary to nitrofurantoin: A case report. *J Med Case Rep.* 2007;1:59.
2. Agarwal A, Agrawal A, Nathan K, Roy S. Rare adverse effect of a common drug: Nitrofurantoin-induced ANCA-associated vasculitis. *BMJ Case Rep.* 2015;2015:2014–6.
3. Kiang TKL, Ford JA, Yoshida EM, Partovi N. Nitrofurantoin-associated lung and liver toxicity leading to liver transplantation in a middle-aged patient. *Can J Hosp Pharm.* 2011;64:262–70.

4. Reynolds TD, Thomas J. Nitrofurantoin related pulmonary disease: A clinical reminder. *BMJ Case Rep.* 2013;2013:2–4.
5. Madani Y, Mann B. Nitrofurantoin-induced lung disease and prophylaxis of urinary tract infections. *Prim Care Respir J.* 2012;21:337–41.
6. Appleyard S, Saraswati R, Gorard DA. Autoimmune hepatitis triggered by nitrofurantoin: A case series. *J Med Case Rep.* 2010;4:311.

Karla Arévalo Ruales<sup>a,\*</sup>, José Ivorra Cortés<sup>a</sup>,  
José Román Ivorra<sup>a</sup> y Manuela Martínez Francés<sup>b</sup>

<sup>a</sup> Servicio de Reumatología, Hospital Universitari i Politècnic La Fe, Valencia, España

<sup>b</sup> Servicio de Neumología, Hospital Universitari i Politècnic La Fe, Valencia, España

\* Autor para correspondencia.

Correo electrónico: [karlaarevalorualed@gmail.com](mailto:karlaarevalorualed@gmail.com)  
(K. Arévalo Ruales).

<https://doi.org/10.1016/j.reuma.2018.07.006>

1699-258X/ © 2018 Elsevier España, S.L.U. y Sociedad Española de Reumatología y Colegio Mexicano de Reumatología. Todos los derechos reservados.

## Comment on “Clinical practice guidelines for the treatment of systemic lupus erythematosus by the Mexican College of Rheumatology”



### Comentario sobre “Guía de práctica clínica para el manejo del lupus eritematoso sistémico propuesta por el Colegio Mexicano de Reumatología”

Dear editor:

We read with high respect the recent publication of the Mexican Clinical Practice guidelines for the management of systemic lupus erythematosus (SLE).<sup>1</sup> This is a much-needed reference for Mexico, a country with a high number of SLE patients. From the nephrologist perspective, lupus nephritis (LN) is also of great concern to Latin America given the high percentage of LN observed in recent renal biopsy registries from the region.<sup>2</sup> It is known that LN affects 40–60% of patients with SLE and 10–20% will progress to end-stage renal disease within 10 years of diagnosis. These patients will receive some sort of renal replacement therapy (RRT): peritoneal dialysis (PD), hemodialysis (HD) or renal transplantation.<sup>3</sup>

In the LN management section, these new recommendations suggest “hemodialysis (HD) as the first option of renal replacement treatment in patients with chronic kidney disease (CKD) due to LN, given that peritoneal dialysis (PD) is associated with a higher number of complications and mortality due to immunosuppression (quality of evidence: moderate, strong recommendation)”.

Studies in the nephrology community comparing patient survival on hemodialysis versus peritoneal dialysis in patients with end-stage renal disease from several etiologies have yielded conflicting results. Some underlying reasons encompass the differences in the included populations (e.g. incident vs. prevalent, diabetic vs. non-diabetic), differences in the methodology used (e.g. intention to treat vs. received dialysis modality) and impor-

tantly, the unavailability of complete information of important confounders (presence or severity of comorbidities, residual kidney function, administered dialysis dose, among others). Researchers have tried to overcome these difficulties with the use of multivariate modeling, multilevel modeling or the use of propensity scores. However, confounding remains a threat to validity of most studies.

The recommendation in these new guidelines is based on the study by Weng et al. from Taiwan.<sup>4</sup> This is a small observational report that found a higher number of infections and death among 24 SLE patients undergoing PD as compared to 12 SLE patients on HD. The study has multiple methodological limitations, the most notable being the absence of correction for the baseline differences with any of the aforementioned statistical techniques. Some other important limitations are mentioned in the manuscript's discussion, for example, the health system in Taiwan did not cover erythropoietin stimulating agents (ESAs) for PD patients as it did for the HD group. Several other studies have been performed to define the best dialytic modality for SLE patients, some of them with similar methodological limitations (Table 1).

The largest study to date that compared PD vs. HD in SLE patients was performed by Contreras et al.<sup>5</sup> with data from the US Renal Data System. In this study, 1352 SLE patients with PD were matched with a propensity score approach to 1352 SLE patients with HD. There was a similar 3-year mortality between both modalities (21.4% vs. 22.5%), with similar cardiovascular (10.5% vs. 9.5%) and infection-related mortality (3.0% vs. 4.4%). These results were not modified in a sensitivity analysis in the unmatched population by a Cox-regression analysis that included all the appropriate predictors.

Therefore, we believe there is not enough evidence to support the preference for HD over PD in SLE patients. Renal replacement therapy selection in most CKD patients requires a case-by-case evaluation by the healthcare team keeping in mind the patient preferences. It is clear that an effort should be made to transplant these patients as soon as possible due to the lower mortality achieved with renal transplantation.