




Sociedad Española  
de Reumatología -  
Colegio Mexicano  
de Reumatología

# Reumatología Clínica

[www.reumatologiaclinica.org](http://www.reumatologiaclinica.org)



Reumatología Clínica en imágenes

## Gota tofácea en una mujer

### Topaceous Gout in a Woman

María José Pérez Galán\* y Celia García Jiménez

Unidad de Reumatología, Complejo Hospitalario de Jaén, Jaén, España

#### INFORMACIÓN DEL ARTÍCULO

Historia del artículo:

Recibido el 27 de mayo de 2018

Aceptado el 2 de agosto de 2018

On-line el 3 de diciembre de 2018

#### Caso clínico

Mujer de 76 años, con antecedentes personales de anemia e hiperuricemia en tratamiento con sulfato ferroso y alopurinol 100 mg diarios. Refiere consumo de medio litro diario de cerveza sin alcohol desde hace 15 años. Niega antecedentes de hipertensión arterial, alguna otra enfermedad crónica, ni consumo de diuréticos.

Acude a nuestra consulta por presentar artralgiás de manos y pies con crisis de dolor e impotencia funcional poliarticular de más 15 años de evolución. En la exploración física se objetivan importantes depósitos tofáceos en manos y pies, más llamativos en mano derecha (fig. 1), con incapacidad para realizar la empuñadura sobre todo de la mano derecha.

En la analítica realizada se detecta uricemia de 7,7 mg/dl siendo el resto de la bioquímica básica normal. El hemograma, reactantes de fase aguda, factor reumatoide y anticuerpos anticitrulina fueron normales o negativos.

Se realizan radiografías óseas en las que se observa importante aumento de partes blandas, pinzamientos y erosiones en metacarpofalángicas, interfalángicas proximales e interfalángicas distales de ambas manos (fig. 2), así como erosiones en primeros metatarsianos y luxación del 5.º metatarsiano izquierdo (fig. 3).

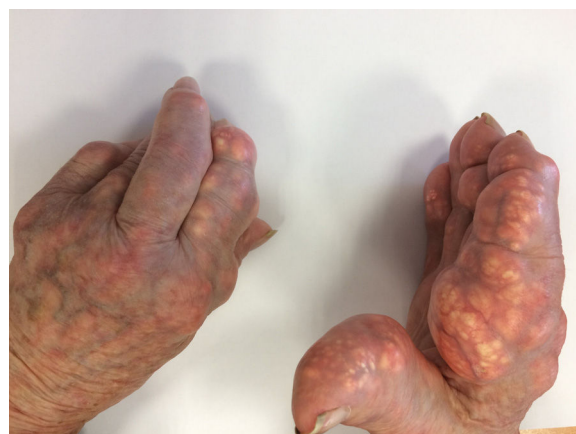

Figura 1. Depósitos tofáceos en manos.

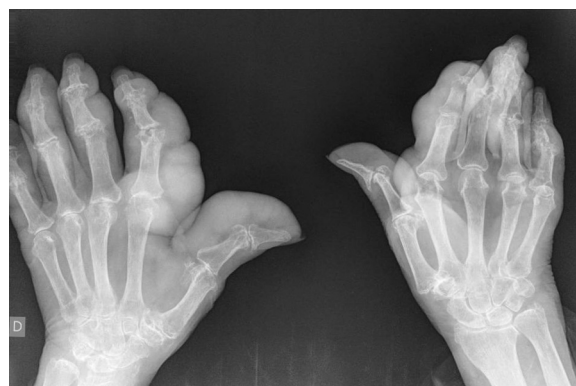
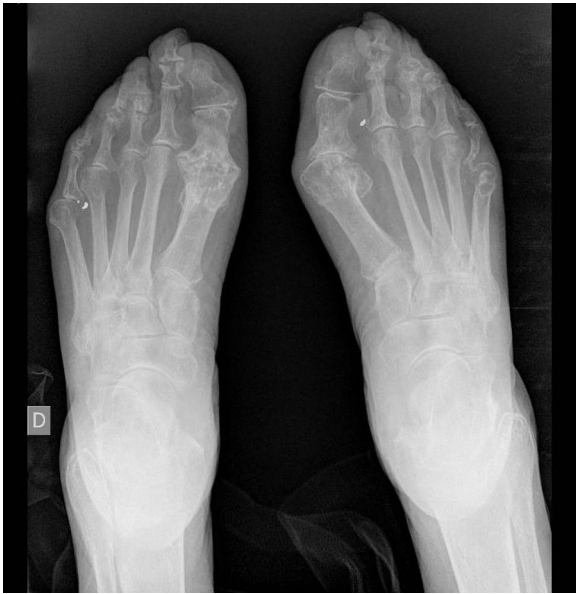
Figura 2. Radiografía de manos: aumento de partes blandas y erosiones.

\* Autor para correspondencia.

Correo electrónico: [mjpg77@hotmail.com](mailto:mjpg77@hotmail.com) (M.J. Pérez Galán).



**Figura 3.** Radiografía de pies: erosiones en primeras metatarsofalángicas.

### Diagnóstico

Gota tofácea.

### Evolución

Se aconseja tratamiento con medidas higiénico dietéticas, colchicina y aumento de dosis de alopurinol para mantener uricemia con menos de 5 mg/dl.

### Discusión

La artropatía gotosa es más frecuente en varones<sup>1</sup> que en mujeres, pero es la enfermedad inflamatoria articular más frecuente en mujeres posmenopáusicas. Típicamente la primera manifestación de la enfermedad suele ser una artritis aguda<sup>2</sup>. Los tofos son depósitos de cristales de urato monosódico rodeados de una reacción inflamación granulomatosa y son una característica patognomónica de la gota, detectables por examen físico y/o por técnicas de imagen<sup>3</sup>.

Presentamos el caso de una mujer con artropatía tofácea. Recordamos la importancia de mantener unos niveles adecuados de uricemia, pues estamos ante una enfermedad potencialmente invalidante, destacando que, aunque es más frecuentes en varones, sí que es la artropatía inflamatoria más frecuente en mujer posmenopáusica.

### Conflicto de intereses

Los autores declaran no tener ningún conflicto de intereses.

### Bibliografía

1. Bhole V, de VM, Rahman MM, Krishnan E, Choi H. Epidemiology of gout in women: Fifty-two-year followup of a prospective cohort. *Arthritis Rheum.* 2010;62:1069–76.
2. Neogi T. Clinical practice. Gout. *N Engl J Med.* 2011;364:443–52.
3. Khanna D, Khanna PP, Fitzgerald JD, Singh MK, Bae S, Neogi T, et al.; American College of Rheumatology. 2012 American College of Rheumatology guidelines for management of gout. Part 2: therapy and antiinflammatory prophylaxis of acute gouty arthritis. *Arthritis Care Res (Hoboken).* 2012;64:1447–61.