



Sociedad Española
de Reumatología -
Colegio Mexicano
de Reumatología

Reumatología Clínica

www.reumatologiaclinica.org



Reumatología Clínica en imágenes

Artralgias e hiperlaxitud articular en mujer con oftalmopatía y sordera precoz

Arthralgias and Articular Hyperlaxitude in Women with Ophthalmopathy and Early Deafness

Francisco Gallo Puelles^{a,*}, Ana Teresa Serrano Anton^{b,c}, Vanesa Lopez Gonzalez^{b,c}
y Jose Hurtado Martinez^d

^a Servicio de Reumatología, Hospital Clínico Universitario Virgen de la Arrixaca, El Palmar, Murcia, España

^b Sección de Genética Médica, Servicio de Pediatría, Hospital Clínico Universitario Virgen de la Arrixaca, IMIB-Arrixaca, El Palmar, Murcia, España

^c CIBERER-ISCI, España

^d Servicio de Cardiología, Hospital Clínico Universitario Virgen de la Arrixaca, El Palmar, Murcia, España



INFORMACIÓN DEL ARTÍCULO

Historia del artículo:

Recibido el 28 de abril de 2018

Aceptado el 16 de octubre de 2018

On-line el 27 de noviembre de 2018

Caso clínico

Mujer de 26 años, que presenta artralgias y crepitación en manos, pies, rodillas y camptodactilia de larga evolución^{1,2}. *Antecedentes personales*: miopía bilateral, degeneración vítrea retiniana e hipoacusia neurosensorial desde su infancia. *Antecedentes familiares*: poliartalgias, anomalías oftalmológicas tempranas (degeneración vítrea retiniana, desprendimiento retina, miopía y cataratas), hipoacusia, escoliosis y fenotipo similar en la línea paterna^{3,4} (fig. 1). En exploración física destaca hábito marfanóide, talla normal, escoliosis, hiperlaxitud articular (no cutánea)⁵, rasgos particulares faciales (hipoplasia mediofacial, proptosis ocular, puente nasal deprimido, macrognatia)⁶ (fig. 2A y B) y dedos (manos/pies) alargados con camptodactilia⁷ (fig. 2D).

Diagnóstico/evolución

Análítica: VSG 10 mm/1.ª h, PCR 0,3 (< 0,5 mg/dl); hemograma y TSH/T4L normales, FR/autoinmunidad negativa (ANA, ENA, ANCA, ACPA). *Radiología*: escoliosis, aumento de longitud metacarpianos (fig. 2C). Resonancia magnética de rodilla y ecocardiografía normales.

Dada la posibilidad de una colagenopatía hereditaria, contactamos con el servicio de genética médica, que sospecha de síndrome de Stickler, enfermedad autosómica dominante (AD) y progresiva^{1,9}. Se solicita estudio molecular de genes implicados: COL2A1, COL11A1 y COL11A2^{3,4,8–10}, mediante panel *Next Generation sequencing* (NGS) con detección de variante (no descrita) heterocigota patogénica c.598C>T (p.Gln200) del gen COL2A1. Estudio de segregación familiar (padres/hermanos) compatible^{3,8–10}.

Discusión

El síndrome de Stickler (OMIM108300) es un trastorno hereditario y progresivo del tejido conectivo caracterizado por anomalías esqueléticas (artralgias, hiperlaxitud articular y escoliosis), oculares (miopía, estrabismo, catarata y desprendimiento de retina precoces), craneofaciales (hipoplasia mediofacial, puente nasal amplio/aplanado, fisura palatina y macro/retrognatia) e hipoacusia neurosensorial^{2,5–8,10}. Con una incidencia estimada de 1/7.500, se trata de una colagenopatía congénita rara, causada por mutación del gen COL2A1 AD, de expresividad variable, incluso dentro de la familia^{7–10}. A pesar del tiempo disponible en consultas, resulta fundamental una adecuada anamnesis en nuestra práctica habitual. Los antecedentes personales y familiares de oftalmopatía y sordera, unido a la estrecha colaboración con genética médica, fueron determinantes en la correcta

* Autor para correspondencia.

Correo electrónico: fgallopuelles@hotmail.com (F. Gallo Puelles).

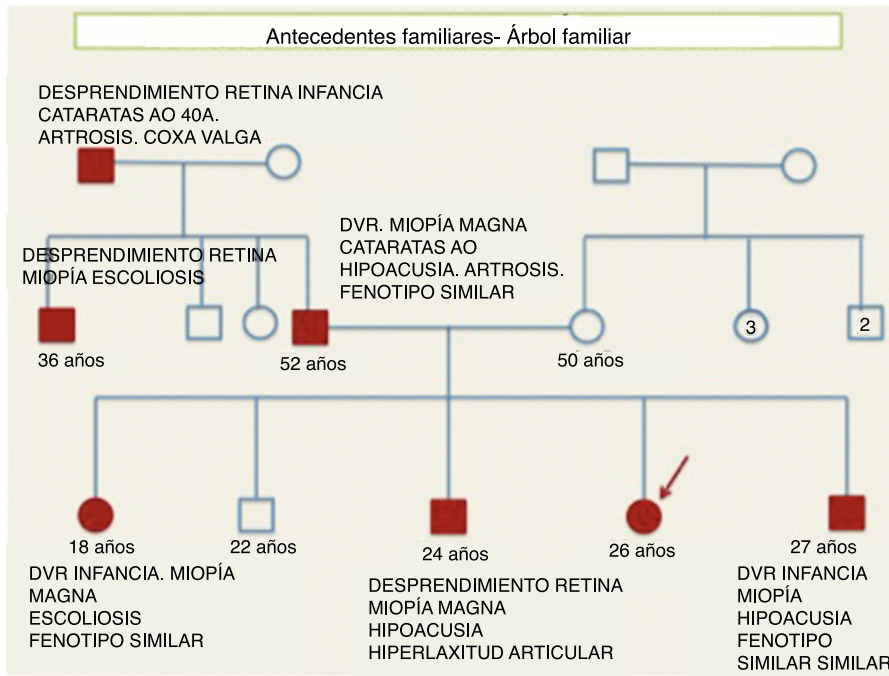


Figura 1. Árbol familiar o genograma. Línea paterna familiar afectada. Herencia autosómica dominante.

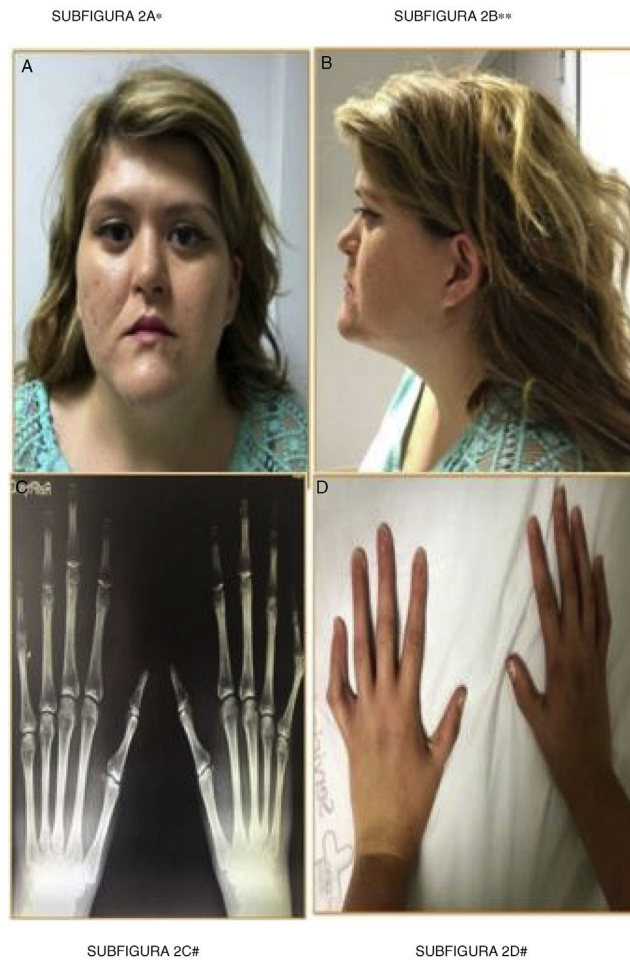

Figura 2. Fenotipo frontal (A), lateral (B), radiología de manos (C) y aracnodactilia (D). Puente nasal deprimido, hipoplasia facial, macrognatia, proptosis, pabellón auricular de baja implantación. Manos alargadas e hiperlaxitud. Aumento longitud de metacarpianos y falanges.

orientación diagnóstica, pronóstico y tratamiento final del paciente y su familia.

Conflicto de intereses

Los autores declaran no presentar ningún conflicto de intereses.

Agradecimiento

Los autores desean mostrar su agradecimiento en poder colaborar en su revista para la divulgación de su artículo.

Bibliografía

1. De Wergifosse I, Westhovens R. Osteoarthritis at young age, a diagnostic challenge: A case of stickler syndrome. *Open Rheumatol J.* 2014;8:100–2.
2. Li K, Thorne C. Adult presentation of Stickler syndrome type III. *Clin Rheumatol.* 2010;29:795–7.
3. Guo L, Elcioglu NH, Wang Z, Demirkol YK, Isguven P, Matsumoto N, et al. Novel and recurrent *COL11A1* and *COL2A1* mutations in the Marshall-Stickler syndrome spectrum. *Hum Genome Var.* 2017 5;4:17040.
4. Avcin T, Makitie O, Susic M, Miller S, Thorne C, Tenenbaum J, et al. Early-onset osteoarthritis due to otospondyloomegaepiphyseal dysplasia in a family with a novel splicing mutation of the *COL11A2* gene. *J Rheumatol.* 2008;35:920–6.
5. Cattalini M, Khubchandani R, Cimaz R. When flexibility is not necessarily a virtue: a review of hypermobility syndromes and chronic or recurrent musculoskeletal pain in children. *Pediatr Rheumatol Online J.* 2015;13:40.
6. Acke FR, Dhooge IJ, Malfait F, de Leenheer EM, de Pauw GA, et al. Cephalometrics in Stickler syndrome: Objectification of the typical facial appearance. *J Craniomaxillofac Surg.* 2016;44:848–53.
7. Higuchi Y, Hasegawa K, Yamashita M, Tanaka H, Tsukahara H. A novel mutation in the *COL2A1* gene in a patient with Stickler syndrome type 1: A case report and review of the literature. *J Med Case Rep.* 2017;11:237.
8. Rocha Cabrera P, Cordovés Dorta L, Serrano García MA, Losada Castillo MJ, Abreu Reyes JA, Gómez Resa M. Genetic variant of Stickler's syndrome [Article in English, Spanish]. *Arch Soc Esp Ophthalmol.* 2018;93:139–42.
9. Robin NH, Moran RT, Ala-Kokko L. Stickler syndrome. En: Adam MP, Ardinger HH, Pagon RA, Wallace SE, Bean LJJ, Stephens K, et al., editors. *GeneReviews*® [Internet]. Seattle (WA): University of Washington, Seattle; 1993–2018 [actualizado 16 Mar 2017].
10. Couchouren T, Masson C. Early-onset progressive osteoarthritis with hereditary progressive ophthalmopathy or Stickler syndrome. *Joint Bone Spine.* 2011;78:45–9.