

Francisca Aguiar^{a,b,*}, Iva Brito^{a,b}, Jean Sibilia^{c,d}

^a Department, of Rheumatology, Centro Hospitalar São João, Porto, Portugal

^b Faculty of Medicine of Porto University, Porto, Portugal

^c Department of Rheumatology, University Hospital of Strasbourg, France

^d Centre National de Référence “Maladies auto-immunes systémiques rares”, France

* Corresponding author.

E-mail address: francisca.ra@hotmail.com (F. Aguiar).

<https://doi.org/10.1016/j.reuma.2019.01.001>

Valvulopatía en la esclerodermia, no siempre es autoinmunidad



Valvulopathy in scleroderma is not always autoimmunity

Sr. Editor:

Las complicaciones cardíacas en la esclerodermia (ES) se asocian a mal pronóstico. Hasta el 15% de los pacientes, generalmente con formas limitadas y anticuerpos anticentrómero desarrollan hipertensión pulmonar (HTP). Su diagnóstico precoz mejora el pronóstico, por lo que se recomienda realizar ecocardiogramas transtorácicos (ETT) rutinarios¹. También se han descrito derrames pericárdicos, valvulopatías, miocarditis e hipertrofia o fibrosis miocárdica^{2,3}. Creemos de interés presentar el caso de una paciente con una ES limitada que desarrolló una valvulopatía mitroaórtica, atribuida finalmente a toxicidad por ergotamínicos.

Mujer de 59 años diagnosticada de ES en base a fenómeno de Raynaud, capilaroscopia característica y anticuerpos anticentrómero. En el momento del diagnóstico, un ETT mostraba insuficiencia aórtica y mitral triviales, función sistólica normal, y ausencia de datos de HTP. Trascorridos 11 años, la valvulopatía evolucionó a insuficiencia mitral y tricuspídea severas, insuficiencia aórtica moderada e HTP severa (PSAP: 75 mmHg). Se implantaron, por ello, sendas prótesis mecánicas a nivel mitral y aórtico.

Dos años más tarde, consulta por síndrome general y disnea. Recibía tratamiento con furosemida, ranolazina, acenocumarol, espironolactona, omeprazol y bromazepam.

En la exploración destacaba únicamente esclerodactilia distal a metacarpofalángicas, sin cicatrices, úlceras ni telangiectasias, y leve esclerosis cutánea en piernas.

Los datos analíticos de interés se muestran en la [tabla 1](#).

Se realizó una TC toraco-abdominal que mostró una extensa área de fibrosis retroperitoneal (FRP) y pélvica con ureterohidronefrosis bilateral. Posteriormente una PET-TC con ¹⁸F-FDG ([fig. 1](#)) confirmó la masa de tejidos blandos por delante de la región sacrococcígea, con escasa avidéz glucídica (SUVmáx: 2,16 g/ml).

Ante estos hallazgos se implantó un catéter doble J y se biopsiaron las lesiones fibróticas del retroperitoneo. Tanto en las válvulas resecaadas 2 años antes como en las lesiones retroperitoneales solo se observaron áreas de fibrosis con inmunofluorescencia negativa para IgG4.

Rehistoriada, la paciente reconoció la toma casi diaria desde hacía varios años de supositorios de Hemicraneal[®] (paracetamol, caféina y 2 mg de ergotamina tartrato) por cefaleas, sin prescripción médica.

Finalmente, se asumió que tanto la FRP como la valvulopatía eran efectos secundarios de los ergotamínicos.

La FRP es una enfermedad fibroinflamatoria que hoy se considera dentro del espectro de la enfermedad relacionada con IgG4, aunque se ha asociado a otras enfermedades sistémicas⁴. En su diagnóstico diferencial se incluyen tumores carcinoides, actinomicosis, radioterapia o cirugía abdominal y enfermedad de Erdheim-Chester, aunque también hay que considerar fármacos.

Entre ellos, los antimigrañosos (metisergida y ergotamina), agonistas dopaminérgicos utilizados en la enfermedad de Parkinson (pergolida y cabergolina), anorexígenos (fenfluramina, dexfenfluramina y benfluorex) y anti-TNF⁵, aunque también drogas de recreo como la 3,4-metilenodioximetamfetamina, conocida como éxtasis⁶. Estos fármacos presentan gran afinidad por el receptor de la serotonina 5HT_{2B}, que se encuentra en el tejido valvular, y provocan lesiones similares a las que se observan en los tumores carcinoides, con engrosamiento y acúmulo de colágeno y proliferación de miofibroblastos y células de músculo liso.

La ergotamina se utiliza como profilaxis de la migraña, se dispensa sin receta médica y su uso está contraindicado en el Raynaud por la producción de vasoespasmo. El primer caso de valvulopatía por ergotamínicos se describió en 1974⁵ y, aunque es una toxicidad bien conocida, su diagnóstico es raro. Probablemente está infradiagnosticada dado su toma sin supervisión y que las toxicidades aparecen después de un uso prolongado^{5,7}.

Nuestra paciente, con una ES limitada, desarrolló una valvulopatía y una FRP por ergotamínicos, 2 toxicidades bien conocidas, pero excepcionales en un mismo enfermo. Por otra parte, la asociación de ES y FRP, enfermedades profibróticas que pueden tener mecanismos fisiopatológicos similares, es excepcional^{8,9}. Pese a los sofisticados procedimientos diagnósticos actuales, todavía nuestro diagnóstico se basa en una anamnesis dirigida, muchas veces descuidada. En la ES, al igual que otras enfermedades sistémicas¹⁰, siempre hay que tener presente otros procesos y fármacos que puedan simular sus manifestaciones clínicas.

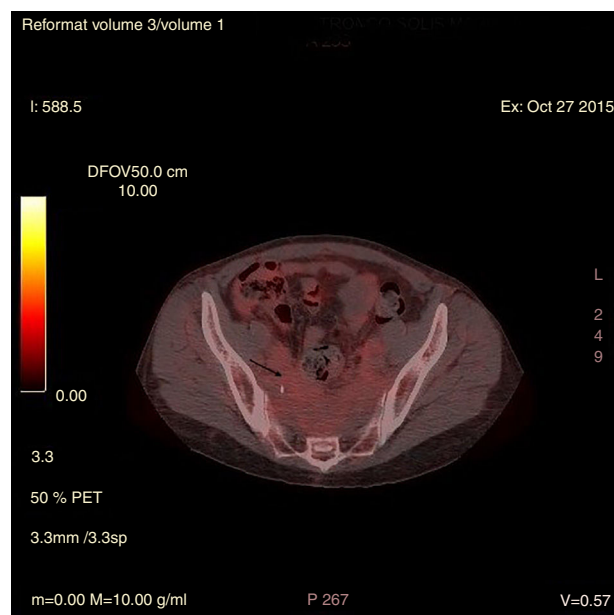


Figura 1. Imagen de PET-TC con ¹⁸F-FDG que muestra captación presacra con escasa avidéz glucídica.

Tabla 1
Resultados analíticos

Bioquímica		Hemograma		Inmunología	
Creatinina	1,23 mg/dl	Hemoglobina	12,5 g/dl	ANA	Positivos 1/1.280, centrómero
AST	44 UI/l	Leucocitos	7.620	Anti-DNA, ENA, ANCA	Negativos
FA	716 UI/l	Plaquetas	13.700	Anticuerpos anticardiolipina, anticuerpos anti-2-glicoproteína	Negativos
GGT	290 UI/l	PCR	46 m/h	IgG4	Normal (0,05)
PCR	2,54 mg/dl	—	—	Plasmablastos en sangre periférica	Negativos

ANA: anticuerpos antinucleares; ANCA: anticuerpos anticitoplasma de neutrófilos; Anti-DNA: anticuerpos contra el ADN; AST: aspartato aminotransferasa; ENA: antígenos nucleares extraíbles; FA: fosfatasa alcalina; GGT: gamma glutamil transpeptidasa; PCR: reacción en cadena de la polimerasa

Financiación

La presente investigación no ha recibido ninguna beca específica de agencias de los sectores público, comercial o sin ánimo de lucro.

Bibliografía

- Denton CP, Khanna D. Systemic sclerosis. *Lancet*. 2017;390:1685–99.
- Bissell LA, Anderson M, Burgess M, Chakravarty K, Coghlan G, Dumitru RB, et al. Consensus best practice pathway of the UK Systemic Sclerosis Study group: Management of cardiac disease in systemic sclerosis. *Rheumatology (Oxford)*. 2017;56:912–21.
- Plasín M, Lluch E, Piulats R, Trullàs JC, Espinosa G. Acute cardiomyopathy as a clinical manifestation of systemic sclerosis [Article in Spanish]. *Rev Clin Esp*. 2011;211:e51–3.
- Vaglio A, Maritati F. Idiopathic Retroperitoneal Fibrosis. *J Am Soc Nephrol*. 2016;27:1880–9.
- Andrejak M, Tribouilloy C. Drug-induced valvular heart disease: An update. *Arch Cardiovasc Dis*. 2013;106:333–9.
- Bhattacharyya S, Schapira AH, Mikhailidis DP, Davar J. Drug-induced fibrotic valvular heart disease. *Lancet*. 2009;374:577–85.
- Martínez Quintana E, Llorens León R, Redondo Martínez E, Nieto Lago V, Jiménez Cabrera F, Gross Kastanovitz E. Valvular heart disease associated with ergotamine [Article in Spanish]. *Rev Esp Cardiol*. 2005;58:97–9.
- Cochat P, Colon S, Laville M, Mailet P, Lefrançois N, Moskovtchenko JF, et al. Retroperitoneal fibrosis and generalized scleroderma [Article in French]. *Nephrologie*. 1985;6:27–30.
- Gerth HU, Willeke P, Sunderkötter C, Spieker T, Köhler M, Pavenstädt H, et al. Systemic sclerosis and collagenous colitis in a patient with retroperitoneal fibrosis. *Scand J Rheumatol*. 2011;40:322–3.
- López-Mato P, Zamora-Martínez C, Carbajal S, Estevez M, Rodríguez-Pinto I, Cervera R, et al. All that glitters is not lupus. *Lupus*. 2017. <http://dx.doi.org/10.1177/0961203317742713>, 961203317742713.

Lucía Suárez Pérez^{a,*}, Luis Caminal Montero^a,
Luis Trapiella Martínez^b y Jessica Rugeles Niño^a

^a Unidad de Enfermedades Autoinmunes Sistémicas, Unidad de Gestión Clínica de Medicina Interna, Hospital Universitario Central de Asturias, Oviedo, Asturias, España

^b Servicio de Medicina Interna, Hospital Universitario San Agustín, Avilés, Asturias, España

* Autor para correspondencia.

Correo electrónico: luciasuarezp27@gmail.com (L. Suárez Pérez).

<https://doi.org/10.1016/j.reuma.2018.12.003>

Extension of the RENACER Study: 12-Month Efficacy, Safety and Certolizumab PEGol Survival in 501 Rheumatoid Arthritis Patients



Ampliación del estudio RENACER: eficacia, seguridad y supervivencia a 12 meses de 501 pacientes de artritis reumatoide tratados con Certolizumab PEGol

Dear Editor:

Regarding with our previous RENACER (REgistro NAcional CERtolizumab) Study,¹ we would like to present data in a larger population of Rheumatoid Arthritis (RA) patients on the use of Certolizumab-PEGol (CZP). CZP is a biological agent approved for RA which inhibits Tumor Necrosis Factor- α (TNFi). Its unique molecular structure allows its use in particular situations.^{2,3} Our study collected data in clinical practice from 2011 to present in 37 different sites in Spain, collecting socio-demographics, smoking status, clinical and safety data at baseline, 3-, 6- and 12-month visits. Clinical outcomes were defined by completion of EULAR Good/Moderate and DAS28 Remission. Drug survival was also assessed (Kaplan–Meier curve). A total of 501 RA patients were included: 78.6% women, mean age 53.6 yr (± 13.2 SD), 23% were aged >65 yr; mean disease duration 7.5 yr (± 7.3 SD), 27.7% having early RA (<2 yr); prior csDMARD number 1.5 (± 1.1 SD); mean prior bDMARD number was 0.8 (± 1.2 SD); mean expo-

sure time to CZP was 9.8 months (± 3.4 SD); concomitant steroids intake 12.6%, csDMARD 24.2% and csDMARD plus steroids 54.9%; 69.8% never smoked, 12.9% former smoker and 17.3% current smoker. A total of 135 discontinued CZP (27%). Clinical and treatment outcomes are shown in Table 1, statistically significant improvement in all parameters at 12-month visit compared to baseline was observed. 12-month EULAR Response was reached in 69.8% of patients, 64.4% when using CZP as 2nd-line treatment after 1st-bDMARD clinical failure ($N = 90$, data not shown). 12-month DAS28 Remission was achieved in 40.5% of patients (34.4% in 2nd-line). Overall CZP 12-month survival was 73.1%. We found CZP survival rate in bio-naïve patients was higher than in those who used previous bDMARD, 77.2% vs. 68.5% ($p = 0.029$), respectively (Fig. 1). Moreover, the use of CZP in combination to csDMARD showed better DAS28 Remission criteria rate than in monotherapy ($p = 0.030$). Adverse events were reported in 13% of cases, mostly mild or non-life threatening ($N = 65$; 2.4% cutaneous rash, 1% upper respiratory infection, as the most frequent). During the study we observed the following discontinuation reasons: 68 patients (50%) showed secondary inefficacy, 36 (26%) intolerance, 15 (11%) primary inefficacy and 16 (12%) others.

Since our first publication, two other studies assessing patients treated with CZP have been developed in Italy and Sweden. The Italian study in 278 RA patients found similar EULAR Response rates at one year from CZP onset (66%). The authors also found that