



Sociedad Española  
de Reumatología -  
Colegio Mexicano  
de Reumatología

# Reumatología Clínica

[www.reumatologiaclinica.org](http://www.reumatologiaclinica.org)



Reumatología Clínica en imágenes

## Dolor de cadera secundario a lipoma intermuscular

### Hip Pain Secondary to Intermuscular Lipoma

Francisco Vílchez-Oya\*, Tarek Carlos Salman-Monte y Jordi Monfort

Servicio de Reumatología, Parc de Salut Mar/Hospital del Mar, Barcelona, España



#### INFORMACIÓN DEL ARTÍCULO

*Historia del artículo:*

Recibido el 17 de marzo de 2019

Aceptado el 3 de julio de 2019

On-line el 21 de agosto de 2019

Varón de 83 años con historia de 2 años de evolución de dolor de cadera derecha. La exploración inicial evidenció dolor moderado a la palpación de la región trocantérea derecha sin signos flogóticos y sin limitación del rango articular. Con el diagnóstico inicial de bursitis trocantérea, se inició tratamiento con antiinflamatorios orales. Dada la existencia de dolor persistente, se realizó infiltración con glucocorticoides. Sin embargo, la clínica persistió y la limitación funcional era patente tras meses de evolución.

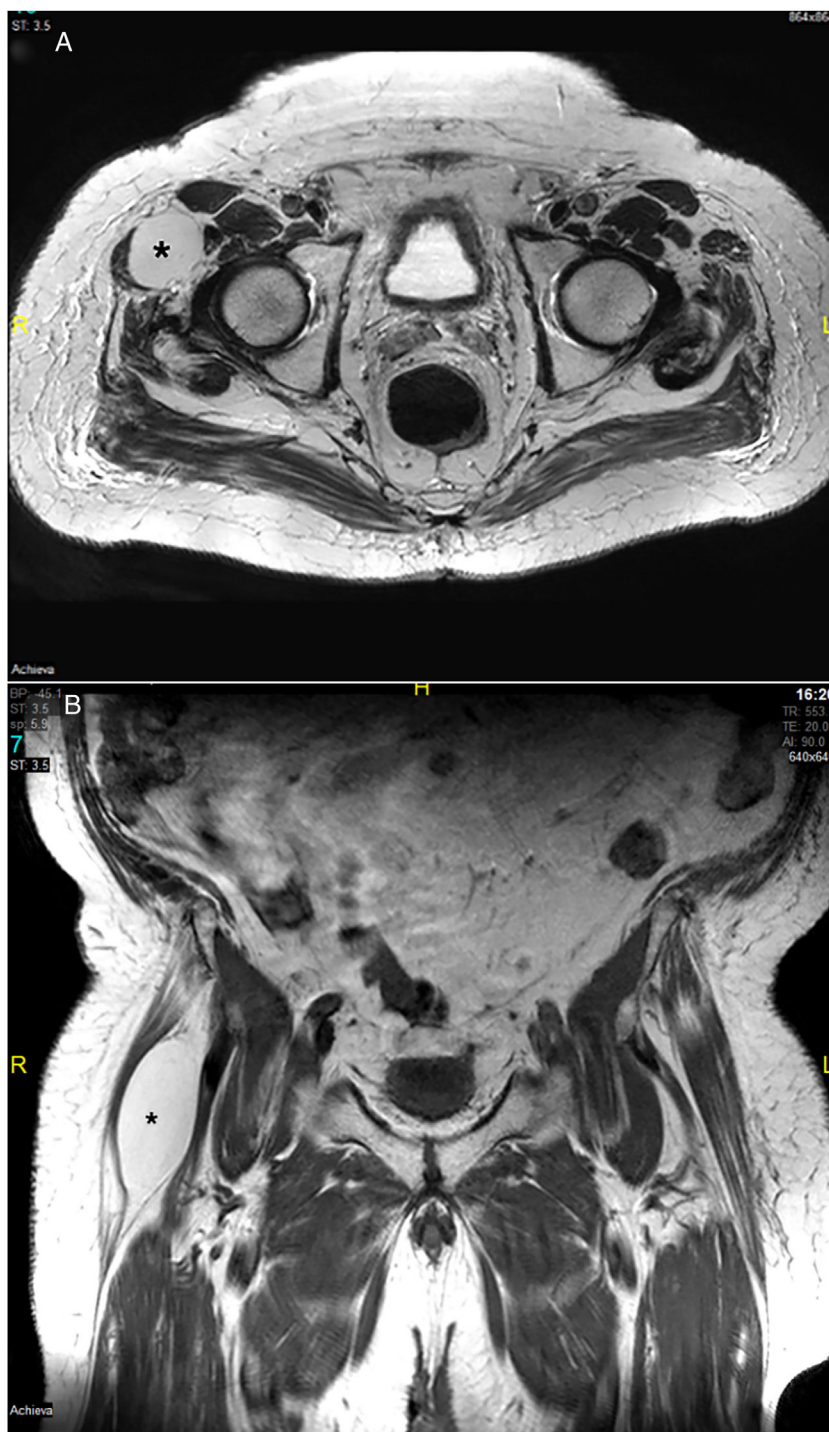
La revaloración evidenció dolor a la palpación de intensidad moderada-grave junto con una tumoración dura, no pétreo y sin signos flogóticos que asentaba sobre el tercio superior de la cara lateral de la extremidad afecta. Se solicitó una resonancia magnética de ambas caderas (fig. 1), que evidenció edema en los tejidos blandos de alrededor del trocánter mayor derecho, compatible con entesitis, así como una lesión ovoidea bien delimitada, de 42 × 38 × 77 mm,

localizada en el plano profundo entre los vientres del músculo tensor de la fascia lata y el músculo sartorio. La biopsia mostró múltiples focos de esteatonecrosis con reacción xantomatosa asociada. La lesión fue extirpada quirúrgicamente, con buena evolución clínica.

El curso clínico larvado y el crecimiento lento del tumor podrían disuadir al facultativo sobre la sospecha de encontrarnos ante una patología con riesgo potencial<sup>1-4</sup>. Sin embargo, el dolor unilateral persistente, en ausencia de otros factores, debe generar sospechas sobre la posibilidad de encontrarnos ante una patología inusual<sup>5-7</sup>. En este sentido, la frecuencia de lipomas intramusculares es de aproximadamente 0-5%, y los lipomas intermusculares, de 0,3-1,9%, siendo la localización más frecuente el muslo<sup>8-10</sup>. Nuestro caso destaca la importancia de confirmar la naturaleza de cualquier proceso inflamatorio de tejidos blandos con pruebas de imagen adicionales y biopsia, si es necesario.

\* Autor para correspondencia.

Correo electrónico: [fvilchez@outlook.es](mailto:fvilchez@outlook.es) (F. Vílchez-Oya).



**Figura 1.** Lesión ovoidea (\*) entre el vientre del músculo tensor de la fascia lata y el músculo sartorio. A) RMN de cadera, plano axial. B) RMN de cadera, plano coronal.

### Financiación

Los autores declaran que no han recibido financiación para el presente trabajo.

### Conflicto de intereses

Los autores declaran que no tienen conflicto de intereses para el presente trabajo.

### Bibliografía

1. Weiss SW, Goldblum JR. Benign lipomatous tumors. En: Enzinger and Weiss's *Soft Tissue Tumors*. 4th edition St. Louis: Mosby; 2001. p. 571–639.
2. Nielsen GP, Mandahl N. Lipoma. En: Fletcher CD, Unni KK, Mertens F, editores. *Pathology and Genetics of Tumours of Soft Tissue and Bone*. Lyon: IARC Press; 2002. p. 20–2.
3. Weiss SW, Goldblum JR. Liposarcoma. En: Enzinger and Weiss's *Soft Tissue Tumors*. 4th edition St. Louis: Mosby; 2001. p. 641–93.
4. Fletcher CD, Martin-Bates E. Intramuscular and intermuscular lipoma: Neglected diagnoses. *Histopathology*. 1988;12:275–87.

5. Dalal KM, Antonescu CR, Singer S. Diagnosis and management of lipomatous tumors. *J Surg Oncol.* 2008;97:298–313.
6. Zhang H, Erickson-Johnson M, Wang X, Oliveira JL, Nascimento AG, Sim F-H, et al. Molecular testing for lipomatous tumors: Critical analysis and test recommendations based on the analysis of 405 extremity-based tumors. *Am J Surg Pathol.* 2010;34:1304–11.
7. Kooby DA, Antonescu CR, Brennan MF, Singer S. Atypical lipomatous tumor/well-differentiated liposarcoma of the extremity and trunk wall: importance of histological subtype with treatment recommendations. *Ann Surg Oncol.* 2004;11:78–84.
8. Dei Tos AP, Pedeutour F. Atypical lipomatous tumor. En: Fletcher CDM, Bridge JA, Hogendoorn PCW, Mertens F, editores. *WHO Classification of Tumors of Soft Tissue and Bone.* 4th edition Lyon: IARC Press; 2013. p. 33–6.
9. Warner JJ, Madsen N, Gerber C. Intramuscular lipoma of the deltoid causing shoulder pain: Report of two cases. *Clin Orthop.* 1990;253:110–2.
10. Evans HL, Soule EH, Winkelmann RK. Atypical lipoma, atypical intramuscular lipoma, and well-differentiated retroperitoneal liposarcoma: A reappraisal of 30 cases formerly classified as well-differentiated liposarcoma. *Cancer.* 1979;43:574–84.