



Sociedad Española
de Reumatología -
Colegio Mexicano
de Reumatología

Reumatología Clínica

www.reumatologiaclinica.org



Reumatología Clínica en imágenes

Signo de la cabeza de toro en el síndrome SAPHO

The Bull's Head Sign of SAPHO Syndrome

Pablo Finucci Curi^{a,*}, Lorena Ramos^b y Mariela Agolti^c

^a Sección de Reumatología, Hospital San Martín, Paraná, Argentina

^b Sección de Dermatología, Hospital San Martín, Paraná, Argentina

^c Departamento de Medicina Nuclear, Clínica Modelo, Paraná, Argentina



INFORMACIÓN DEL ARTÍCULO

Historia del artículo:

Recibido el 18 de noviembre de 2019

Aceptado el 10 de diciembre de 2019

On-line el 20 de junio de 2020

El síndrome SAPHO (sinovitis, acné, pustulosis, hiperostosis y osteítis) es un trastorno inflamatorio crónico poco frecuente y subdiagnosticado, con manifestaciones cutáneas y osteoarticulares de etiología desconocida. Si bien anteriormente se lo incluía dentro de las espondiloartropatías, evidencias recientes lo sugieren como una osteítis inflamatoria primaria en el espectro de las enfermedades

autoinflamatorias¹. Presentamos el caso de un varón de 17 años sin antecedentes conocidos, con historia de acné fulminans (fig. 1A) de 7 meses de evolución y de dolor en cara anterior de tórax y ambas caderas de 2 meses de evolución. Las radiografías de tórax y pelvis, así como la tomografía de pelvis resultaron normales. El centellograma óseo evidenció aumento simétrico de la captación del

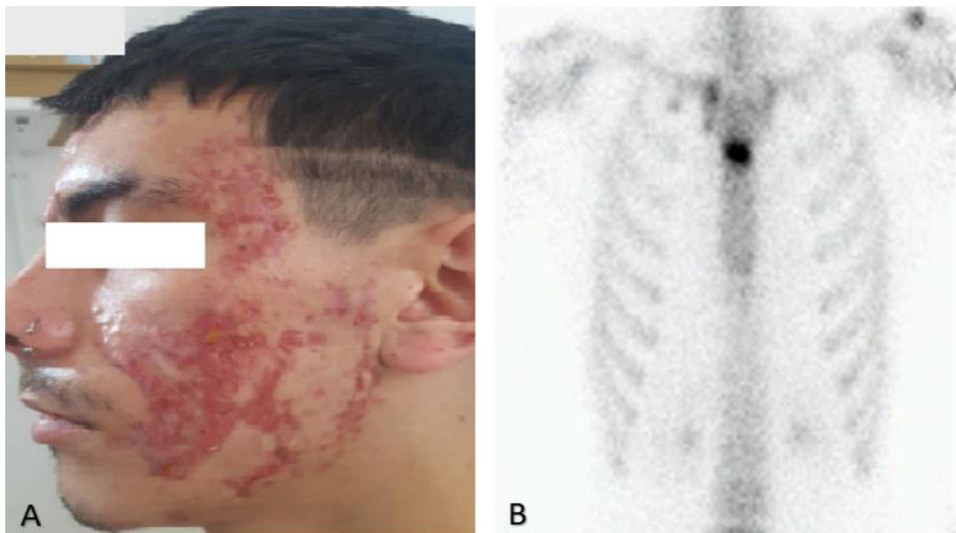


Figura 1. A) Acné fulminans. B) Signo de la cabeza de toro en centellograma óseo.

* Autor para correspondencia.

Correo electrónico: pablofinu@hotmail.com (P. Finucci Curi).

trazador en articulaciones sacroilíacas y región esternoclavicular, con apariencia de «cabeza de toro» (fig. 1B), patognomónico de la enfermedad². El paciente fue tratado con esteroides en bajas dosis, metotrexato y doxiciclina, consiguiendo resolución de los síntomas articulares y leve mejoría del acné.

Si bien no hay criterios diagnósticos validados para el síndrome SAPHO, los formulados por Benhamou et al., pueden ser de utilidad³. La radiografía que puede demostrar osteólisis, esclerosis, reacción perióstica y entesopatía, muchas veces resulta normal, y su utilidad es limitada cuando existe compromiso del tórax superior. La tomografía es la mejor técnica para evaluar la pared torácica superior y, particularmente, las articulaciones esternoclaviculares; los hallazgos más comunes son esclerosis ósea, erosiones e hiperostosis⁴. Por su parte el centellograma es muy valioso, ya que el aumento de la captación del trazador comprueba todos los huesos afectados y ayuda a descartar infección y malignidad. Además, es útil para evaluar la respuesta al tratamiento², siendo una técnica muy sensible y que tiene excelente correlación con la tomografía⁴. En función del centellograma óseo, el compromiso osteoarticular se puede clasificar en 3 tipos con características clínicas diferentes: esternoclavicular, costal y espinal⁵, habiéndose descrito por primera vez en medicina nuclear la imagen similar a una cabeza de toro en el año 1994⁶, en la cual la cabeza corresponde al aumento de la captación del trazador por la articulación manubrio esternal y los cuernos a las articulaciones esternoclaviculares. No existen protocolos de tratamiento estandarizados disponibles, si bien se han probado diferentes fármacos con respuesta variable, como

AINE, corticoides sistémicos, doxiciclina, pamidronato, inmunosupresores, anti-TNF y anti-IL-1^{1,7,8}.

Conflicto de intereses

Los autores declaran no tener ningún conflicto de intereses.

Bibliografía

1. Firinu D, Garcia-Larsen V, Manconi PE, del Giacco SR. SAPHO Syndrome: Current Developments and Approaches to Clinical Treatment. *Curr Rheumatol Rep*. 2016;18:35, <http://dx.doi.org/10.1007/s11926-016-0583-y>.
2. Nguyen MT, Borchers A, Selmi C, Naguwa SM, Cheema G, Gershwin ME. The SAPHO syndrome. *Semin Arthritis Rheum*. 2012;42:254–65, <http://dx.doi.org/10.1016/j.semarthrit.2012.05.006>.
3. Benhamou CL, Chamot AM, Kahn MF. Synovitis-acne-pustulosis hyperostosis-osteomyelitis syndrome (SAPHO). A new syndrome among the spondyloarthropathies? *Clin Exp Rheumatol*. 1988;6:109–12.
4. Sallés M, Olivé A, Perez-Andres R, Holgado S, Mateo L, Riera E, et al. *Clin Rheumatol*. 2011;30:245–9, <http://dx.doi.org/10.1007/s10067-010-1560-x>.
5. Cao Y, Li C, Yang Q, Wu N, Xu P, Li Y, et al. Three patterns of osteoarticular involvement in SAPHO syndrome: A cluster analysis based on whole body bone scintigraphy of 157 patients. *Rheumatology (Oxford)*. 2019;58:1047–55.
6. Kasperczyk A, Freyschmidt J. Pustulotic arthroosteitis: Spectrum of bone lesions with palmoplantar pustulosis. *Radiology*. 1994;191:207–11.
7. Colina M, La Corte R, Trotta F. Sustained remission of SAPHO syndrome with pamidronate: A follow-up of fourteen cases and a review of the literature. *Clin Exp Rheumatol*. 2009;27:112–5.
8. Abourazzak FE, Hachimi H, Kadi N, Berrada K, Tizniti S, Harzy T. Etanercept in the treatment of SAPHO syndrome: Which place? *Eur J Rheumatol*. 2014;1:125–8, <http://dx.doi.org/10.5152/eurjrheumatol.2014.037>.