



Sociedad Española
de Reumatología -
Colegio Mexicano
de Reumatología

Reumatología Clínica

www.reumatologiaclinica.org



Reumatología Clínica en imágenes

Osteólisis periprotésica por micropartículas que simula un proceso tumoral en cadera derecha en estudio ^{18}F -FDG PET/TC

Periprosthetic Osteolysis by Microparticles Mimicking a Tumour Process in the Right Hip in ^{18}F -FDG PET/CT Study

Elena Espinosa Muñoz*, Antonio Luis Gutiérrez Cardo y Carmen Puentes Zarzuela

Unidad de Gestión Clínica de Medicina Nuclear, Hospital Regional Universitario de Málaga, Málaga, España



INFORMACIÓN DEL ARTÍCULO

Historia del artículo:

Recibido el 3 de febrero de 2020

Aceptado el 13 de mayo de 2020

On-line el 11 de julio de 2020

Presentamos el caso de un paciente de 66 años, recientemente diagnosticado de carcinoma vesical tras estudio de hematuria, que presenta cuadro de cojera y masa inguinal derecha indolora, de consistencia dura a la palpación. Como antecedentes personales destaca una artroplastia total de cadera derecha hace años por artrosis severa. La radiografía AP de cadera bilateral mostraba una importante destrucción ósea de la articulación coxofemoral derecha (fig. 1). Ante dichos hallazgos, se realizó PET/TC con ^{18}F -FDG como estudio de extensión de proceso neoplasia primario vesical, con posibilidad de afectación metastásica ósea. En las imágenes a los 60 min postinyección de la ^{18}F -FDG se evidenció una gran masa de partes blandas multilobulada hipermetabólica en la región ilíaca derecha, que englobaba el material protésico y producía lisis de la pala ilíaca, con importante destrucción de la articulación coxofemoral (fig. 2). Se procedió a realizar biopsia ante los hallazgos indicativos de malignidad, con resultado de enfermedad de partículas por desgaste de los componentes de artroplastia. El paciente desestimó la posibilidad de revisión quirúrgica y se encuentra actualmente en seguimiento periódico.

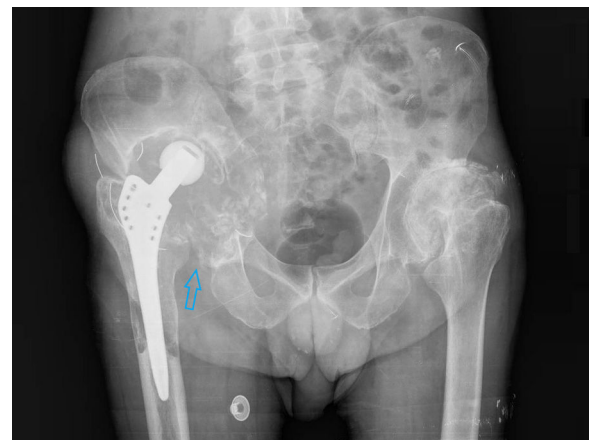

Figura 1. Radiografía simple de cadera bilateral en proyección AP con importantes signos de resorción ósea de la articulación coxofemoral derecha (flecha).

Comentario

Las partículas producidas por el mecanismo de fricción de la prótesis emigran a la interfase prótesis-hueso y producen una respuesta biológica que ocasiona áreas de osteólisis lineales o redondeadas, semejantes a los procesos tumorales o infecciosos,

dando lugar al aflojamiento y la movilización de la prótesis¹. Los macrófagos son las células encargadas del reconocimiento de dichas partículas y la producción de citocinas proinflamatorias que conllevan la activación de los osteoclastos, responsables de la reabsorción ósea periprotésica. Esta hiperosteoclastogénesis inducida por los productos de degradación de los implantes articulares constituye el mecanismo más común de fracaso de las artroplastias después de 10 años, existiendo pocos casos previos a dicho intervalo^{2,3}. La evidencia radiográfica de pérdida ósea periprotésica es un proceso lento e infrecuente antes de los 5 años tras la implantación. Por tanto, se recomienda evaluar

* Autor para correspondencia.

Correo electrónico: elenaespinosamunoz@gmail.com (E. Espinosa Muñoz).

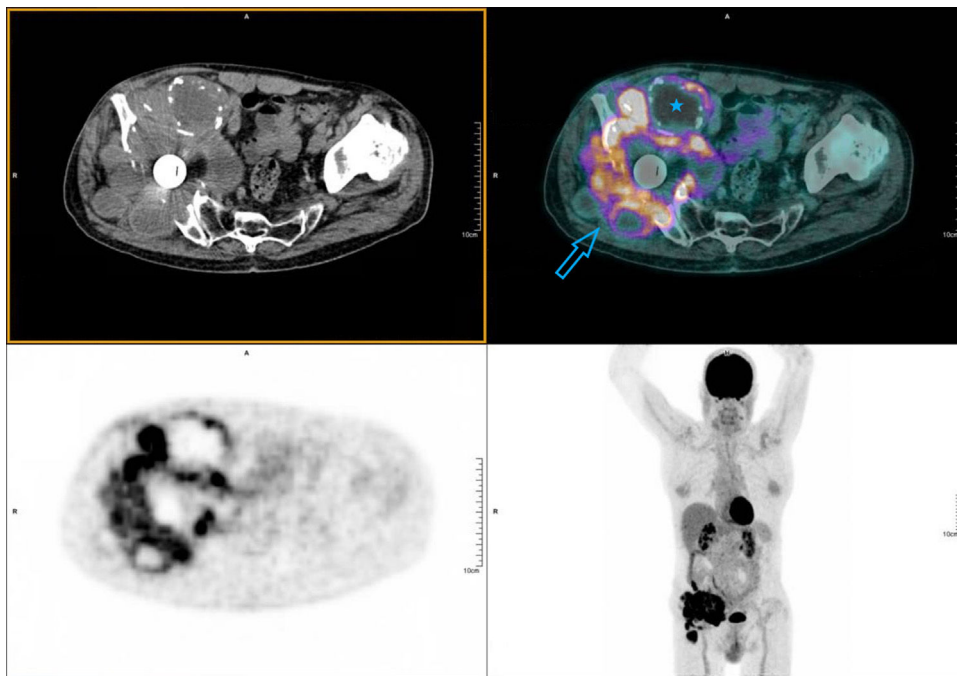


Figura 2. PET/TC realizada a los 60 min de la administración intravenosa de 200,14 MBq de ^{18}F -FDG. Imágenes de emisión y corregidas por atenuación con TC de baja dosis, desde la calota hasta el tercio superior de los muslos (protocolo *whole body*). Se aprecia una masa hipermetabólica en la región iliaca derecha, multilobulada, de aproximadamente 15×13 cm y alta intensidad de captación ($\text{SUV}_{\text{máx}}$ 14,64). Engloba el material protésico de la cadera y se extiende cranealmente hacia el músculo iliaco, produciendo destrucción ósea de la pala iliaca, la articulación coxofemoral y el isquion (flecha). Asocia zonas ametabólicas indicativas de componente necrótico/quístico (estrella).

periódicamente a los pacientes mediante estudio radiológico (especialmente a los 5–8 años) para descartar osteólisis periprotésica subclínica³. Es fundamental conocer la fisiopatología y las características morfológico-funcionales de dicha entidad, que produce un estado inflamatorio local mantenido difícil de distinguir de procesos agresivos^{1–3}.

El reemplazo total articular es la estrategia terapéutica óptima para pacientes con artrosis de cadera o rodilla en etapas tardías^{1–4}. Se han identificado determinantes preoperatorios (gravedad radiológica, comorbilidades, discapacidad, nivel educativo), perioperatorios (tiempo de estancia hospitalaria, lugar de alta) y postoperatorios (complicaciones) que contribuyen a evaluar la mejoría del dolor y la calidad de vida funcional, y que facilitan la realización de análisis económicos de salud en el campo de la osteoartritis⁴.

Autoría

Concepción y diseño del manuscrito: Elena Espinosa Muñoz.
Recogida de datos: Elena Espinosa Muñoz.

Análisis e interpretación de los datos: Elena Espinosa Muñoz, Antonio Luis Gutiérrez Cardo, Carmen Puentes Zarzuela.

Redacción, revisión y aprobación del manuscrito: Elena Espinosa Muñoz, Antonio Luis Gutiérrez Cardo, Carmen Puentes Zarzuela.

Conflicto de intereses

Los autores declaran no tener ningún conflicto de intereses.

Bibliografía

1. Parra Gordo ML, Aroca Peinado M, Medina Díaz M, Castaño Palacio DM, Caba Cuevas M, González Sendra FJ. Aflojamiento protésico aséptico, osteólisis por micropartículas o síndrome de movilización protésica. *Med Gen Fam.* 2011;141:578–81.
2. Nich C, Hamadouche M. Reacciones a los productos de degradación de los implantes articulares. *EMC Ap Loc.* 2018;51:1–14.
3. Bitar D, Parvizi J. Biological response to prosthetic debris. *World J Orthop.* 2015;6:172–89.
4. Neuprez A, Neuprez AH, Kaux J, Kurth W, Daniel C, Thirion T, et al. Total joint replacement improves pain, functional quality of life, and health utilities in patients with late-stage knee and hip osteoarthritis for up to 5 years. *Clin Rheumatol.* 2019;39:861–71.