



Sociedad Española  
de Reumatología -  
Colegio Mexicano  
de Reumatología

# Reumatología Clínica

www.reumatologiaclinica.org



## Caso clínico

### Isquemia digital como forma de presentación de síndrome antifosfolípido catastrófico pediátrico<sup>☆</sup>

Laura Martín Pedraz<sup>a,\*</sup>, Rocío Galindo Zavala<sup>a</sup>, Francisco Nieto Vega<sup>b</sup>, Irene Sánchez Bazán<sup>c</sup> y Esmeralda Núñez Cuadros<sup>a</sup>

<sup>a</sup> Unidad de Reumatología Pediátrica, UGC Pediatría, Hospital Regional Universitario de Málaga, Málaga, España

<sup>b</sup> Unidad de Nefrología Pediátrica, UGC Pediatría, Hospital Regional Universitario de Málaga, Málaga, España

<sup>c</sup> Unidad de Hematología Infantil, UGC Hematología, Hospital Regional Universitario de Málaga, Málaga, España

#### INFORMACIÓN DEL ARTÍCULO

##### Historia del artículo:

Recibido el 9 de junio de 2020

Aceptado el 30 de julio de 2020

On-line el 23 de octubre de 2020

##### Palabras clave:

Síndrome antifosfolípido catastrófico  
Pediatría  
Isquemia digital

#### R E S U M E N

El síndrome antifosfolípido catastrófico es una entidad infrecuente en Pediatría, pero con importante relevancia dada la elevada morbimortalidad. Se expone el caso de un niño con isquemia digital en el que, tras realizar despistaje etiológico de diferentes entidades infecciosas e inflamatorias, se llegó al diagnóstico de síndrome antifosfolípido catastrófico primario.

© 2020 Elsevier España, S.L.U. y Sociedad Española de Reumatología y Colegio Mexicano de Reumatología. Todos los derechos reservados.

### Digital Ischemia as the Initial Presentation of Catastrophic Antiphospholipid Syndrome

#### A B S T R A C T

Catastrophic antiphospholipid syndrome is an infrequent disease in children, but of major relevance because of its high morbidity and mortality. We report the case of a child with digital ischaemia in whom, after aetiological screening, the diagnosis of catastrophic antiphospholipid syndrome was made.

© 2020 Elsevier España, S.L.U. and Sociedad Española de Reumatología y Colegio Mexicano de Reumatología. All rights reserved.

##### Keywords:

Catastrophic antiphospholipid syndrome  
Paediatric  
Digital ischaemia

## Introducción

El síndrome antifosfolípido catastrófico (SAFC), entidad infrecuente pero con mortalidad cercana al 50%<sup>1–3</sup>, se caracteriza por presencia de microangiopatía trombótica (MAT) y positividad de anticuerpos antifosfolípido<sup>4</sup>.

Los criterios diagnósticos se recogen en la *tabla 1*<sup>5</sup>. El SAFC se considera secundario cuando existe enfermedad subyacente, siendo el lupus eritematoso sistémico la más frecuente<sup>2,3</sup>.

<sup>☆</sup> Este artículo fue presentado en el 7.º Foro de la Sociedad Española de Reumatología Pediátrica (SERPE). Málaga, noviembre de 2018.

\* Autor para correspondencia.

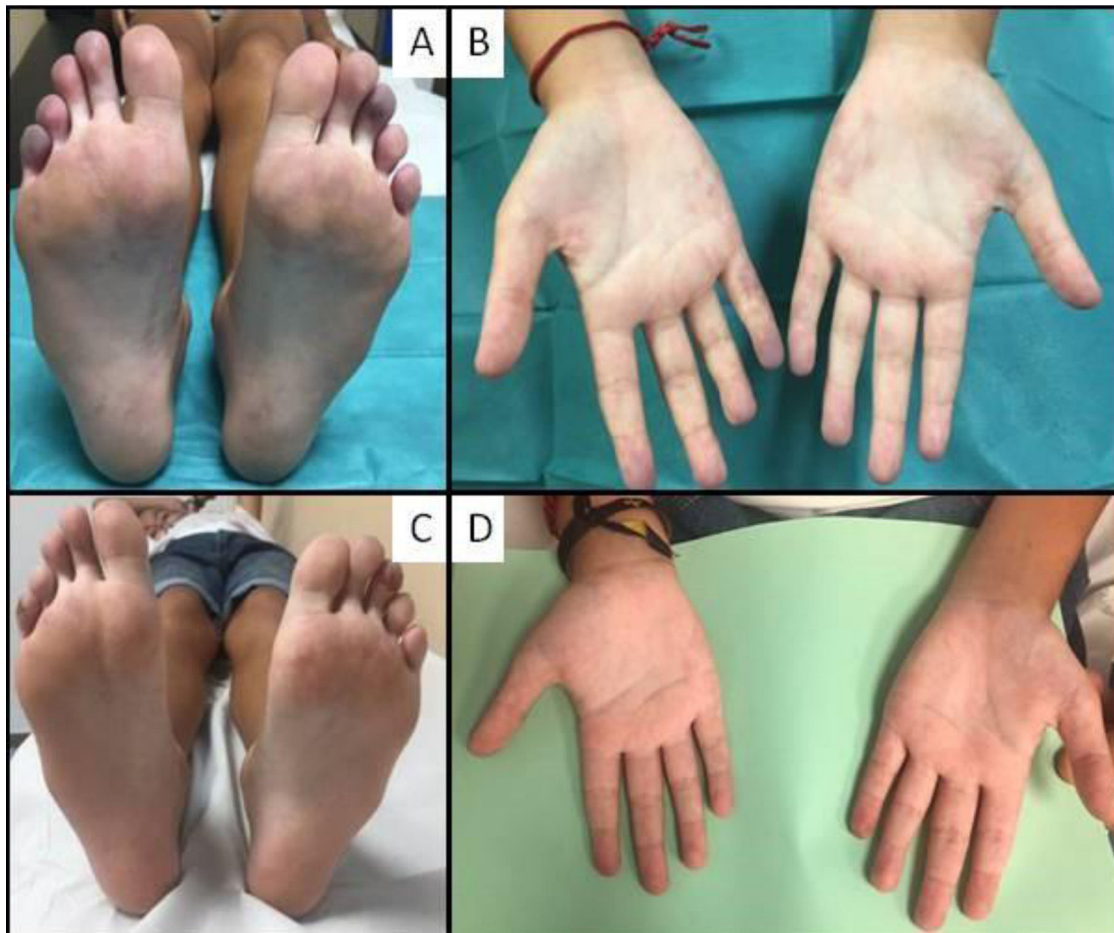
Correo electrónico: pedraz88@hotmail.com (L. Martín Pedraz).

El tratamiento del SAFC primario pediátrico no está estandarizado, recomendándose anticoagulación y corticoterapia sistémica, debiendo individualizarse el empleo de otras terapias<sup>1,4</sup>.

## Observación clínica

Niño de 11 años con palidez, frialdad y dolor en dedos de manos y pies de una semana de evolución. Lesiones vasculíticas palmo-plantares y episodios de cianosis de dedos, coincidentes con estrés y exposición al frío. Dolor abdominal en los últimos 3 meses y cefalea holocraneal de 2 años de evolución, con RM cerebral normal el año previo. Su madre padecía síndrome antisintetasa.

La exploración evidenció frialdad y cianosis de pulpejos de dedos, más intensa en el 5.º dedo de mano derecha, 5.º del pie derecho y 3.º del pie izquierdo, sin ulceración ni necrosis



**Figura 1.** Isquemia digital al comienzo y evolución tras tratamiento. A y B) Isquemia digital y lesiones vasculíticas en palmas de las manos al comienzo. C y D) Mejoría tras un mes de tratamiento.

**Tabla 1**  
Criterios diagnósticos de síndrome antifosfolípido catastrófico

<i>Criterios diagnósticos:</i>
*Evidencia de afectación de 3 o más órganos, sistemas o tejidos
*Desarrollo de manifestaciones clínicas de forma simultánea o a lo largo de 1 semana
*Confirmación de laboratorio de positividad de Ac antifosfolípido (anticoagulante lúpico y/o anticardiolipina y/o anti $\beta_2$ glicoproteína 1 a título superior a 40 U/L) en dos o más ocasiones separadas entre sí al menos 6 semanas
*Exclusión de otras causas
<i>Síndrome antifosfolípido catastrófico definitivo</i>
*Cumple los 4 criterios
<i>Síndrome antifosfolípido catastrófico probable</i>
*Cumple los 4 criterios, pero solo con afectación de 2 órganos, sistemas o tejidos
*Cumple los 4 criterios, pero sin posibilidad de confirmación de laboratorio separada 6 semanas por fallecimiento o por falta de determinación al comienzo
*Presencia de los criterios 1, 2 y 4
*Presencia de los criterios 1, 3 y 4, y desarrollo de un tercer evento tromboembólico a pesar de anticoagulación durante más de una semana y menos de un mes después del segundo evento

(fig. 1). Hipertensión arterial, 150/115 mmHg (>p99; 4,42DE/>p99; 4,72DE), sin diferencias entre miembros.

Trombocitopenia de 109.000/mm<sup>3</sup>, con resto de series hematológicas normales. Creatinina 0,93 mg/dl. Proteinuria 2300 mg/g, sin otras alteraciones en orina. ANA (1/160, patrón moteado), Ac anticardiolipina IgG (418U/mL), antib<sub>2</sub>GPI IgG (104U/mL) y

anticoagulante lúpico positivos. Ecografía y angio-TC toracoabdominal normales. Lesiones isquémicas corticales compatibles con MAT en RM cerebral.

En capilaroscopia, microhemorragias con cambios del grosor capilar; arquitectura y densidad vascular conservadas. Papilas pálidas con borde sobreelevado y red vascular filiforme en fondo de ojo.

Epidermonecrosis en biopsia cutánea del 5.º dedo del pie derecho, sin cambios inflamatorios ni vasculopatía. Biopsia renal con mesangiólisis y dobles contornos focales, compatibles con MAT, con inmunofluorescencia negativa.

Inició ácido acetilsalicílico, nifedipino y sildenafil, precisando perfusión de iloprost una semana y nitroglicerina tópica por persistencia de síntomas. Ante la afectación multiorgánica, y tras evidenciar afectación renal en biopsia realizada el 6.º día de ingreso, se administraron bolos de metilprednisolona (3 días) y mantenimiento a 2 mg/kg/día, con descenso progresivo. Tras resultado histológico, inició inmunoglobulina intravenosa (2 g/kg) y heparina de bajo peso molecular, mejorando progresivamente la perfusión y episodios de vasoconstricción (fig. 1), desapareciendo la cefalea y el dolor abdominal y normalizándose la analítica. Por HTA persistente, precisó asociar losartán. Un mes tras el alta se realizó cambio a anticoagulación oral con acenocumarol.

Tras 12 meses se suspendieron los corticoides e inmunoglobulina intravenosa, encontrándose actualmente asintomático (fig. 1) en tratamiento con ácido acetilsalicílico, acenocumarol, nifedipino y losartán.

## Discusión

La isquemia digital del SAFC se presenta como síntoma persistente, por lo que los períodos intermitentes de empeoramiento y mejoría sugerían un fenómeno de Raynaud asociado. El control farmacológico puede requerir combinaciones de vasodilatadores como nifedipino, sildenafil, iloprost o bosentán. La asociación de los tres primeros, junto con anticoagulación y tratamiento con corticoides e inmunoglobulina intravenosa, resultó efectiva, desestimándose el empleo de bosentán por su menor eficacia reportada en fenómeno de Raynaud<sup>6</sup>. El SAFC puede ser secundario a LES por lo que, aunque nuestro paciente no cumplía los criterios clínicos ni analíticos para su diagnóstico, debe mantenerse un alto nivel de sospecha dado el riesgo potencial de desarrollarlo a lo largo de su evolución.

No existen datos en la literatura respecto a la duración del tratamiento sistémico del SAFC, ni del tratamiento de segunda línea en ausencia de respuesta o recaída. En casos refractarios en adultos se ha reportado buena respuesta con rituximab y eculizumab como segunda y tercera línea y, aunque en niños la experiencia es escasa, los resultados parecen prometedores<sup>1,4</sup>.

## Conclusión

El SAFC pediátrico se presenta con afectación multisistémica y clínica heterogénea. Un elevado grado de sospecha es fun-

damental para realizar un diagnóstico precoz que mejore su pronóstico.

## Conflicto de intereses

Los autores declaran no tener ningún conflicto de intereses.

## Bibliografía

1. Cervera R, Rodríguez-Pinto I, Espinosa G. The diagnosis and clinical management of the catastrophic antiphospholipid syndrome: a comprehensive review. *J Autoimmun.* 2018;92:1–11.
2. Rodríguez-Pinto I, Moitinho M, Santacreu I, Shoenfeld Y, Erkan D, Espinosa G, et al. CAPS Registry Project Group (European Forum on Antiphospholipid Antibodies) Catastrophic antiphospholipid syndrome (CAPS): descriptive analysis of 500 patients from the International CAPS Registry. *Autoimmun Rev.* 2016;15:1120–4.
3. Berman H, Rodríguez-Pintó I, Cervera R, Gregory S, de Meis E, Rodrigues CEM, et al. CAPS Registry Project Group (European Forum on Antiphospholipid Antibodies) Pediatric catastrophic antiphospholipid syndrome: Descriptive analysis of 45 patients from the «CAPS Registry». *Autoimmun Rev.* 2014;13:157–62.
4. Go EJJ, O'Neil KM. The catastrophic antiphospholipid syndrome in children. *Curr Opin Rheumatol.* 2017;29:516–22.
5. Cervera R, Font J, Gómez-Puerta JA, Espinosa G, Cucho M, Bucciarelli S, et al. Validation of the preliminary criteria for the classification of catastrophic antiphospholipid syndrome. *Ann Rheum Dis.* 2005;64:1205–9.
6. Linnemann B, Erbe M. Raynaud's phenomenon and digital ischaemia-pharmacologic approach and alternative treatment options. *Vasa.* 2016;45:201–12.